



Fundusze Europejskie
dla Rozwoju Społecznego



Rzeczpospolita
Polska

Dofinansowane przez
Unię Europejską



Materiały dla studentów

Dla szkolenia „USG w medycynie –ultrasonografia narządów klatki piersiowej oraz jamy brzusznej”

w ramach projektu EduTrend–Nowoczesna Edukacja dla Przyszłości Gospodarki

Projekt jest realizowany w ramach programu Fundusze Europejskie dla Rozwoju Społecznego 2021-2027 współfinansowanego ze środków Europejskiego Funduszu Społecznego Plus, Priorytet 1 Umiejętności, Działanie 01.05 Umiejętności w szkolnictwie wyższym w ramach konkursu Narodowego Centrum Badań i Rozwoju -Kształcenie na potrzeby gospodarki.

Autor: dr n. med. Mateusz Wilk, Górnośląska Szkoła Ultrasonografii w Chorzowie

Materiał udostępniony na licencji Creative Commons Uznanie autorstwa
4.0 Międzynarodowa (CC BY 4.0), dostępnej pod adresem:
<https://creativecommons.org/licenses/by/4.0/legalcode.pl>

Podstawy ultrasonografii

Rodzaje głowic przydatnych w obrazowaniu narządów klatki piersiowej oraz jamy brzusznej

Głowica convex

Głowica sektorowa

Głowica liniowa

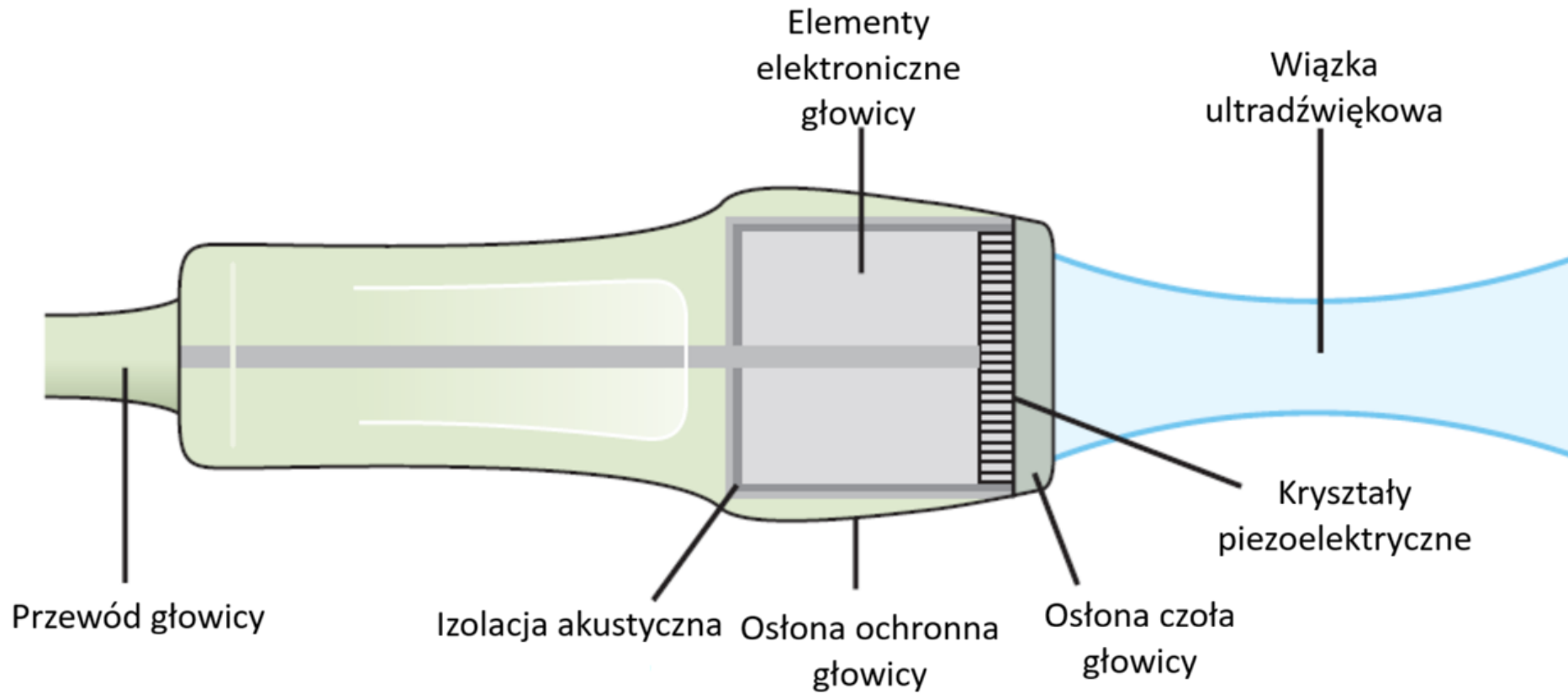
Czym są ultradźwięki???

Ultradźwięki w ultrasonografii to niesłyszalne dla ludzkiego ucha fale dźwiękowe o wysokiej częstotliwości (powyżej 20 000 Hz), wykorzystywane do nieinwazyjnego obrazowania wnętrza ciała. Jest to metoda bezpieczna, bezbolesna i nie wykorzystuje szkodliwego promieniowania jonizującego (w przeciwieństwie do RTG czy tomografii), dzięki czemu badania można powtarzać wielokrotnie.

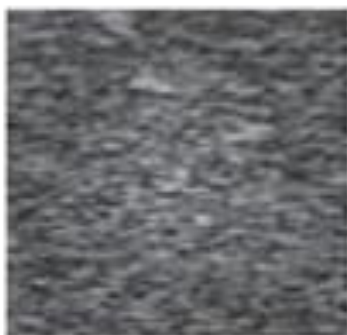
Jak działają ultradźwięki w USG?

- **Emisja fal:** Aparat USG wyposażony jest w głowicę, która emituje fale ultradźwiękowe w stronę badanego obszaru ciała. Uśredniona prędkość fali USG w tkankach uwodnionych to 1540m/s
- **Odbicie i echo:** Fale przenikają przez ciało i odbijają się od tkanek oraz narządów wewnętrznych o różnej gęstości. Fale są silnie odbijane przez powięzi, kości, niektóre tworzywa sztuczne, a silnie rozpraszane przez powietrze.
- **Tworzenie obrazu:** Odbite fale (echo) wracają do głowicy, a komputer przetwarza je na bieżąco na obraz widoczny na monitorze.


Budowa głowicy ultrasonograficznej



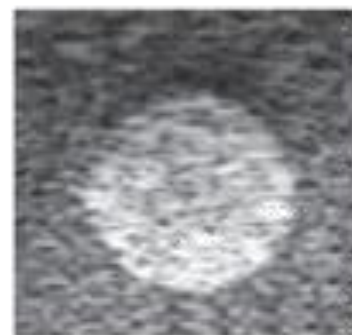
Echogeniczność



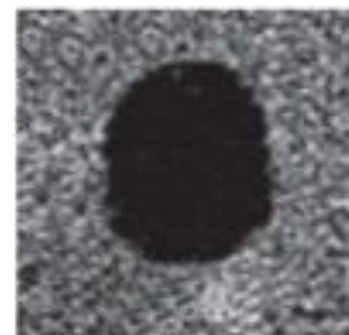
Isoechoic



Hypoechoic



Hyperechoic



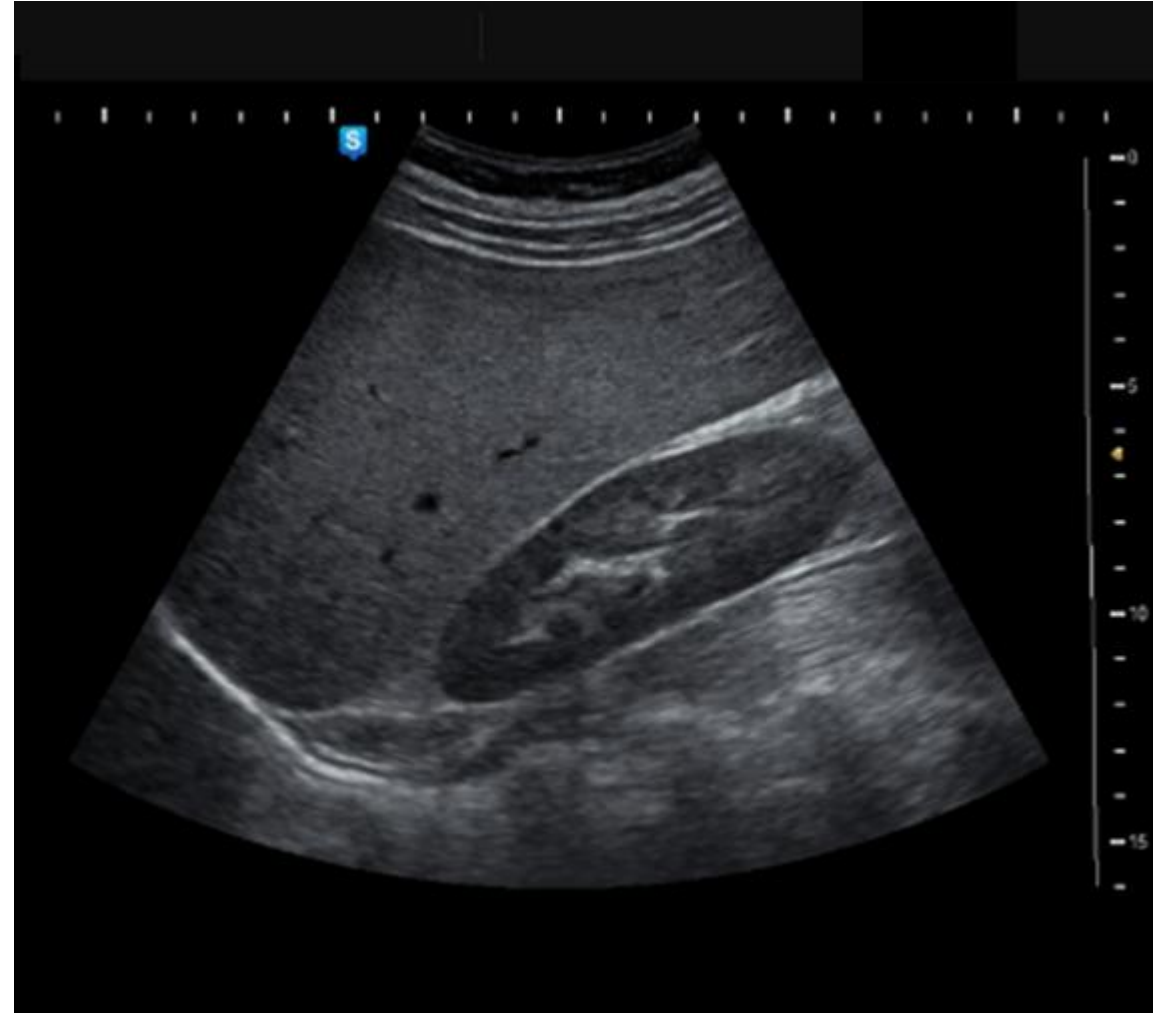Anechoic



Tryby obrazowania

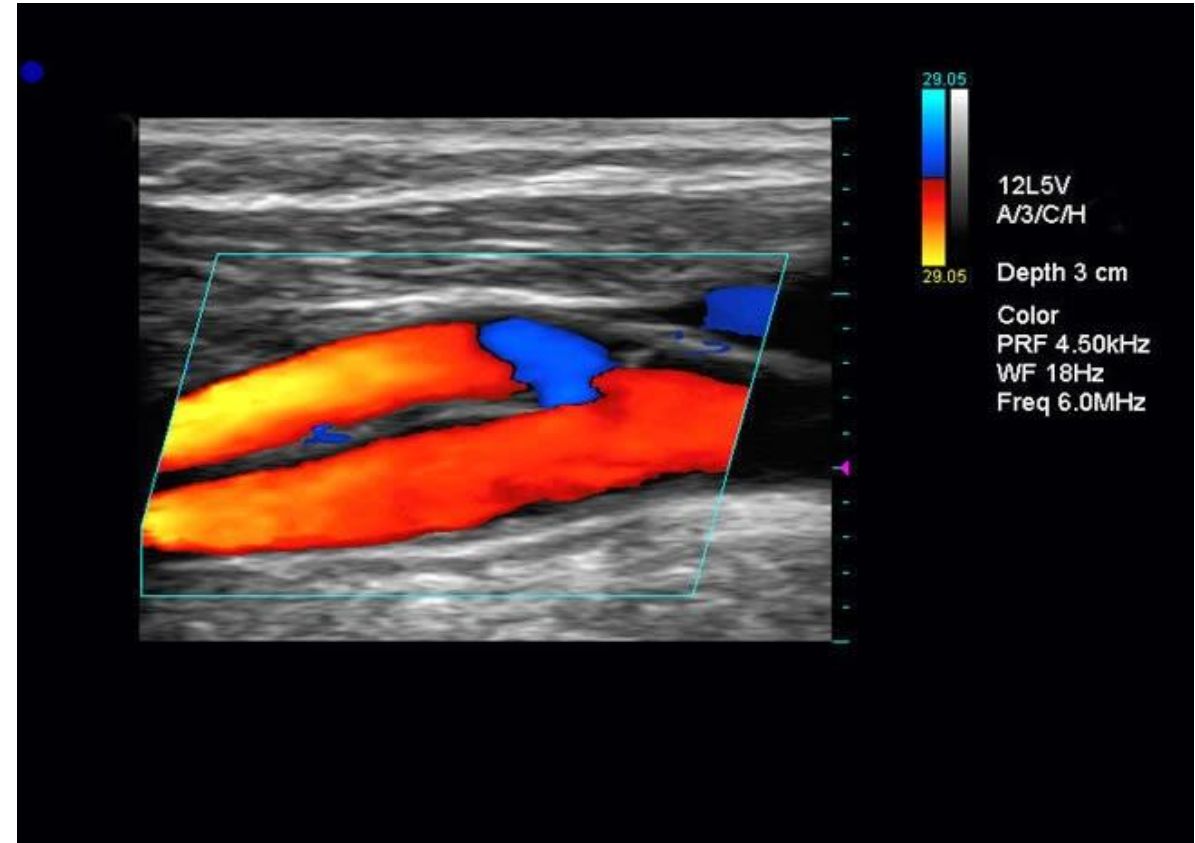
Prezentacja B - *Brightness*

- ❖ Podstawowa metoda obrazowania w ultrasonografii.
- ❖ Dwuwymiarowy obraz w odcieniach szarości.
- ❖ Pozwala na obrazowanie nawet niewielkich różnic w echogeniczności dzięki liczbie powyżej 256 odcieni.



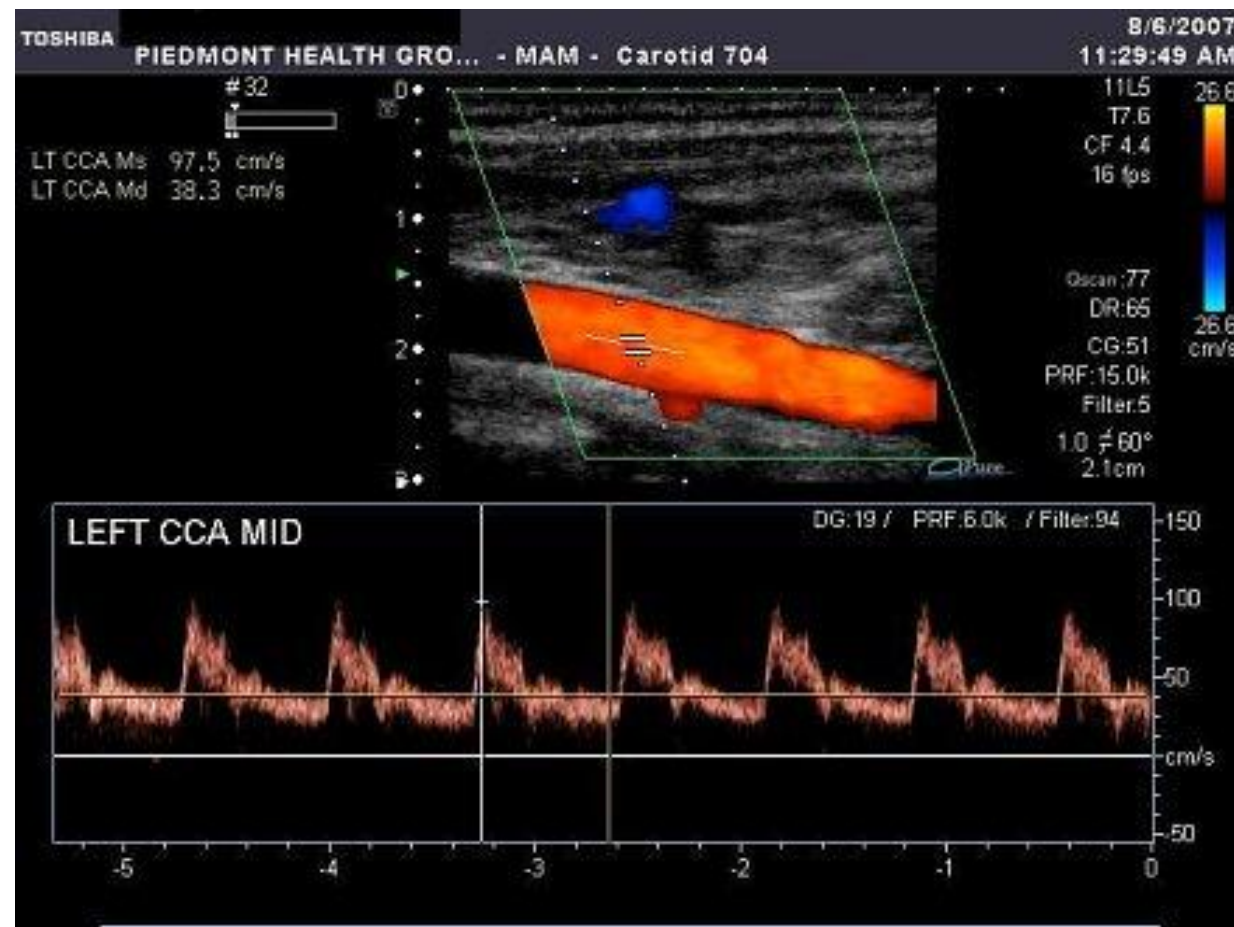
Prezentacja D - *Doppler*

- ❖ Technika wykorzystująca efekt Dopplera.
- ❖ Wykorzystuje zmiany częstotliwości fali ultradźwiękowej, która ulega:
 - zwiększeniu - podczas ruchu cząsteczek w stronę głowicy - kolor czerwony,
 - zmniejszeniu - podczas ucieczki cząsteczek w stronę przeciwną do głowicy - kolor niebieski,
- ❖ Kluczową rolę w obrazowaniu odgrywa kąt ustawienia głowicy.



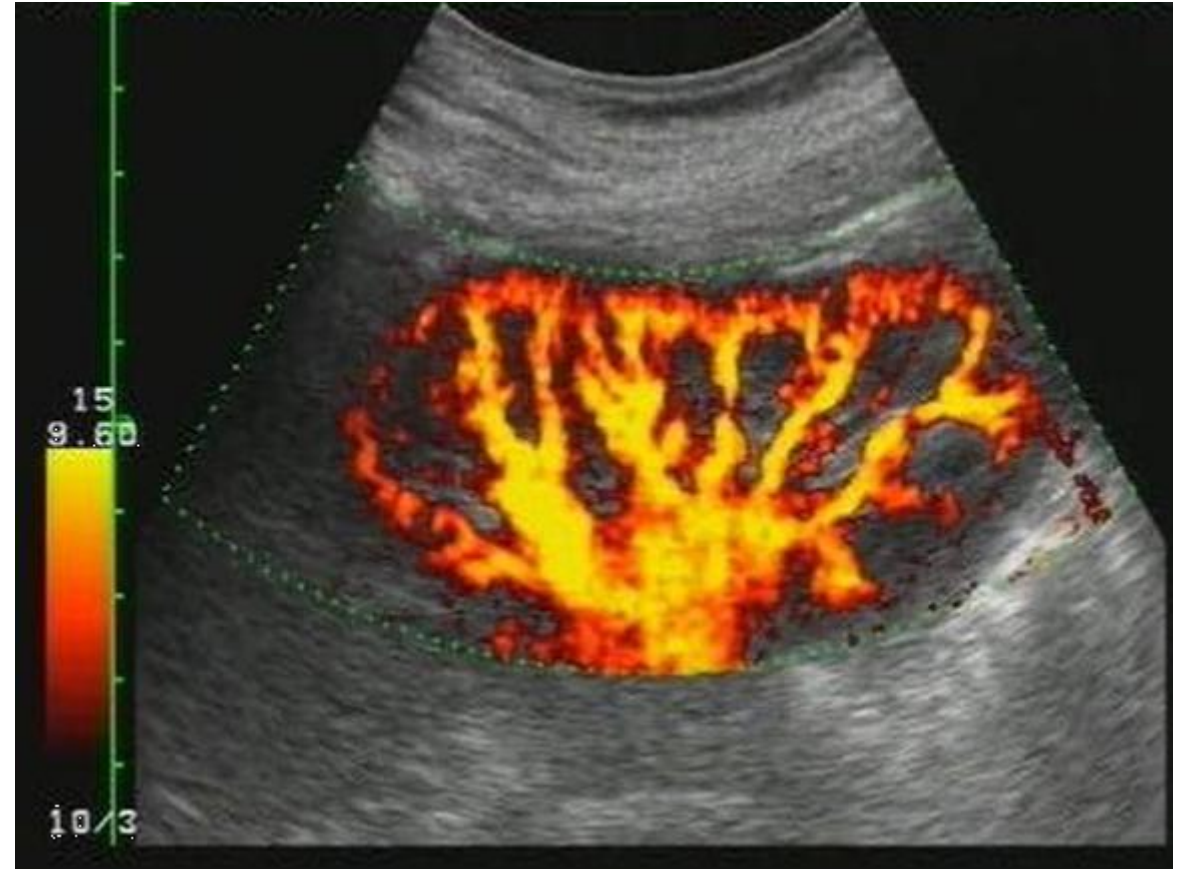
Doppler pulsacyjny - *Pulsed-Wave Doppler PWD*

- ❖ Ten sam kryształ piezoelektryczny emituje sygnał i odbiera sygnał.
- ❖ Pozwala na ustalenie precyzyjnej lokalizacji przepływu dzięki regulowanej bramce dopplerowskiej.
- ❖ Wykres prędkości jest pusty w środku, wypełniony jedynie w przypadku przepływów nielaminarnych.



Doppler mocy- *Power Doppler*

- ❖ Wykazuje wysoką czułość wykrywania wolnych przepływów.
- ❖ Wykorzystywany do oceny mikrounaczynienia narządów mięsaszowych.
- ❖ Nie można określić kierunku przepływu.



Artefakty - czym właściwie są?

❖ Definicja:

Artefakt to część obrazu, która błędnie odwzorowuje struktury anatomiczne badanego obszaru.

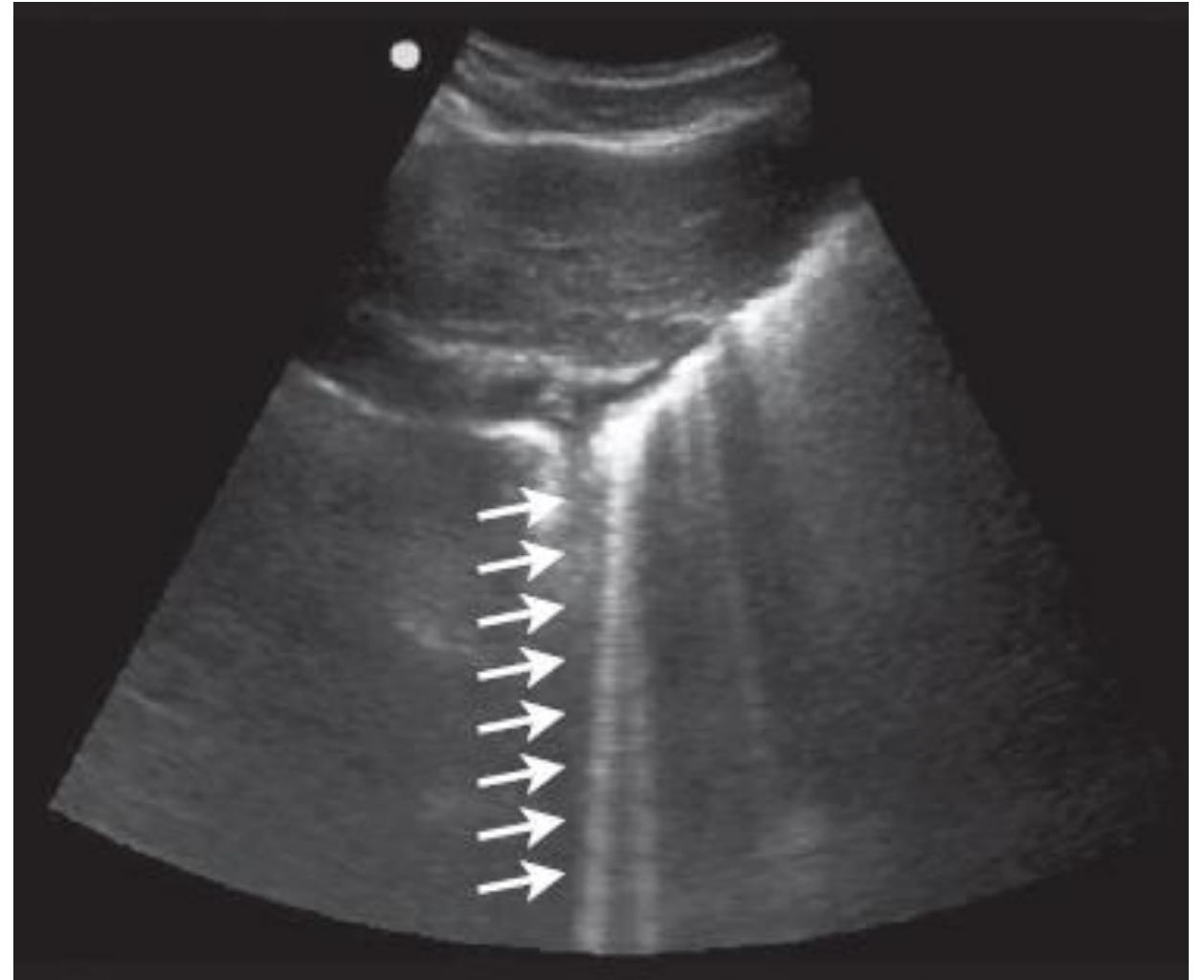
- ❖ Nieprawidłowości te mogą polegać na:
 - uwidocznieniu struktur nieistniejących,
 - pominięciu struktur istniejących,
 - nieprawidłowej lokalizacji, echogeniczności, wymiarów i kształtu struktur.

Rewerberacje - *reverberations*

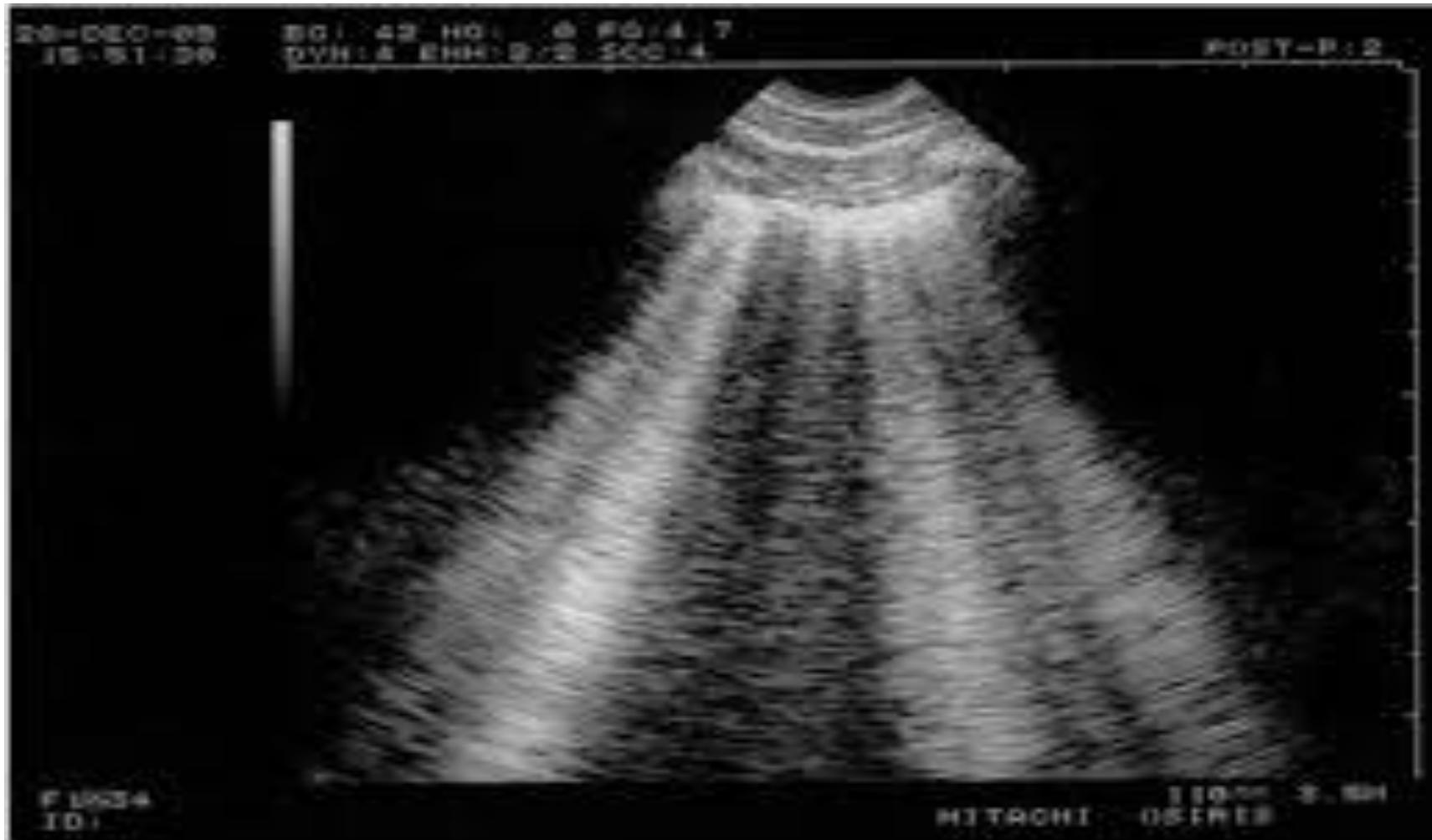- ❖ Są skutkiem wielokrotnego odbicia fali od dwóch struktur dobrze odbijających ultradźwięki,
- ❖ Powstają najczęściej na granicy tkanki miękkiej i gazu oraz zbiornika płynu i gazu

Efekt dzwonienia - *ring down*

- ❖ Wynika z powstania rezonansu fali ultradźwiękowej pomiędzy np. pęcherzykami gazu i uwięzionego między nimi płynu,
- ❖ Są to hiperechogeniczne linie położone głębiej od pęcherzyków gazu,
- ❖ Pomocny w poszukiwaniu powietrza w jamie otrzewnowej.
- ❖ Ich szerokość rośnie lub pozostaje bez zmian.

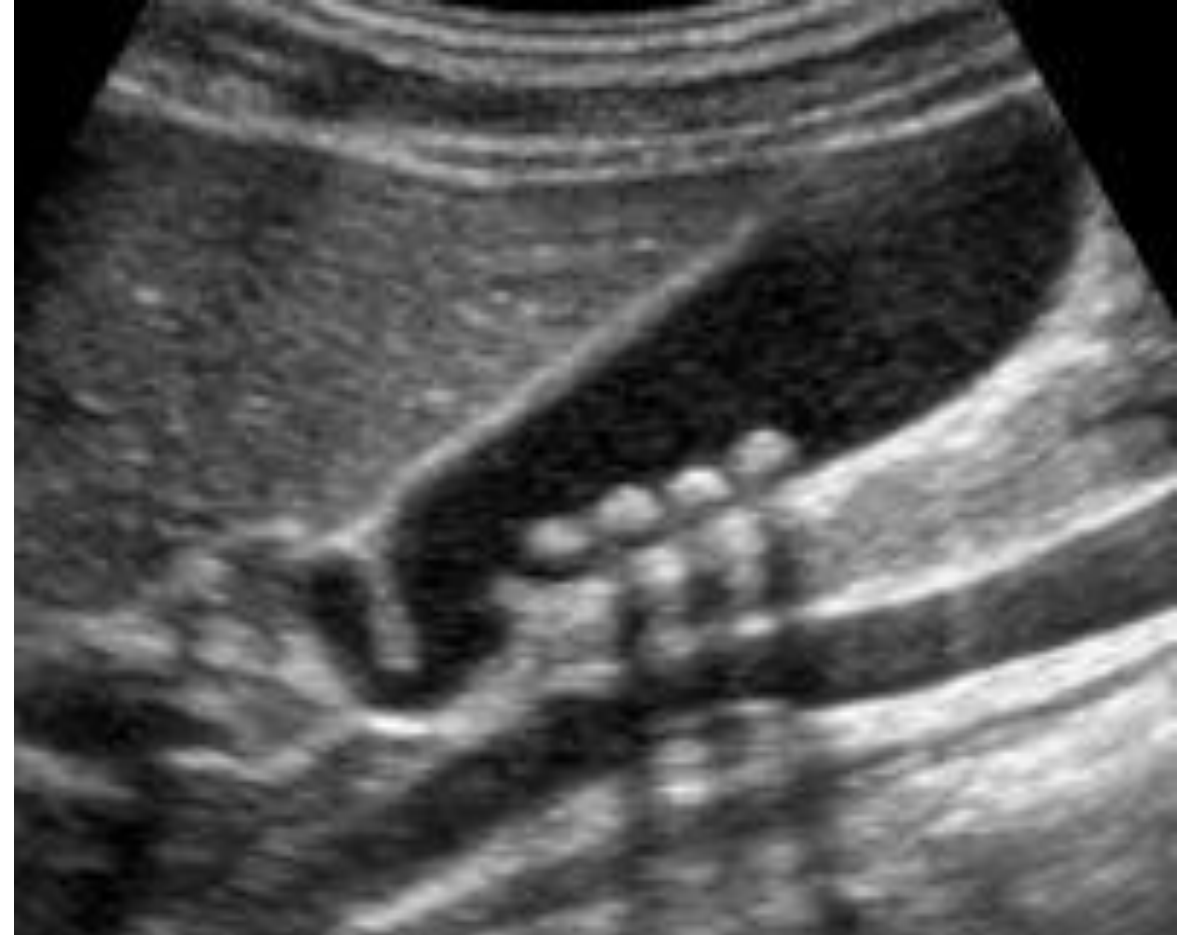

Efekt dzwonienia - *ring down*



Artefakty atenuacji - tłumienia

- ❖ Cień akustyczny - *acoustic shadowing*,
 - Cienie brzegowe (artefakt krawędzi) - *lateral shadowing (edge artifact)*,
- ❖ Wzmocnienia akustyczne - *consolidations*.

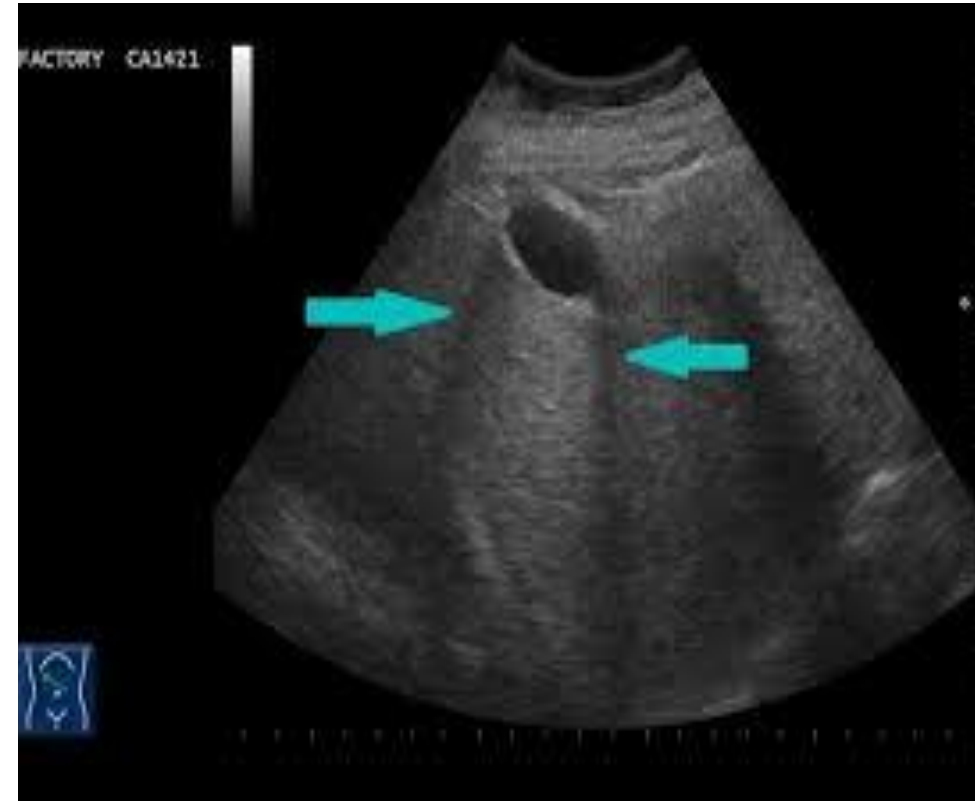


Cień akustyczny - *acoustic shadowing*

- ❖ Jest postacią rewerberacji,
- ❖ Między dwoma powierzchniami granicznymi zachodzą wielokrotne odbicia w krótkim czasie,
- ❖ Powstałe echa zlewają się w pojedynczy artefakt nazywany “ogonem komety”.

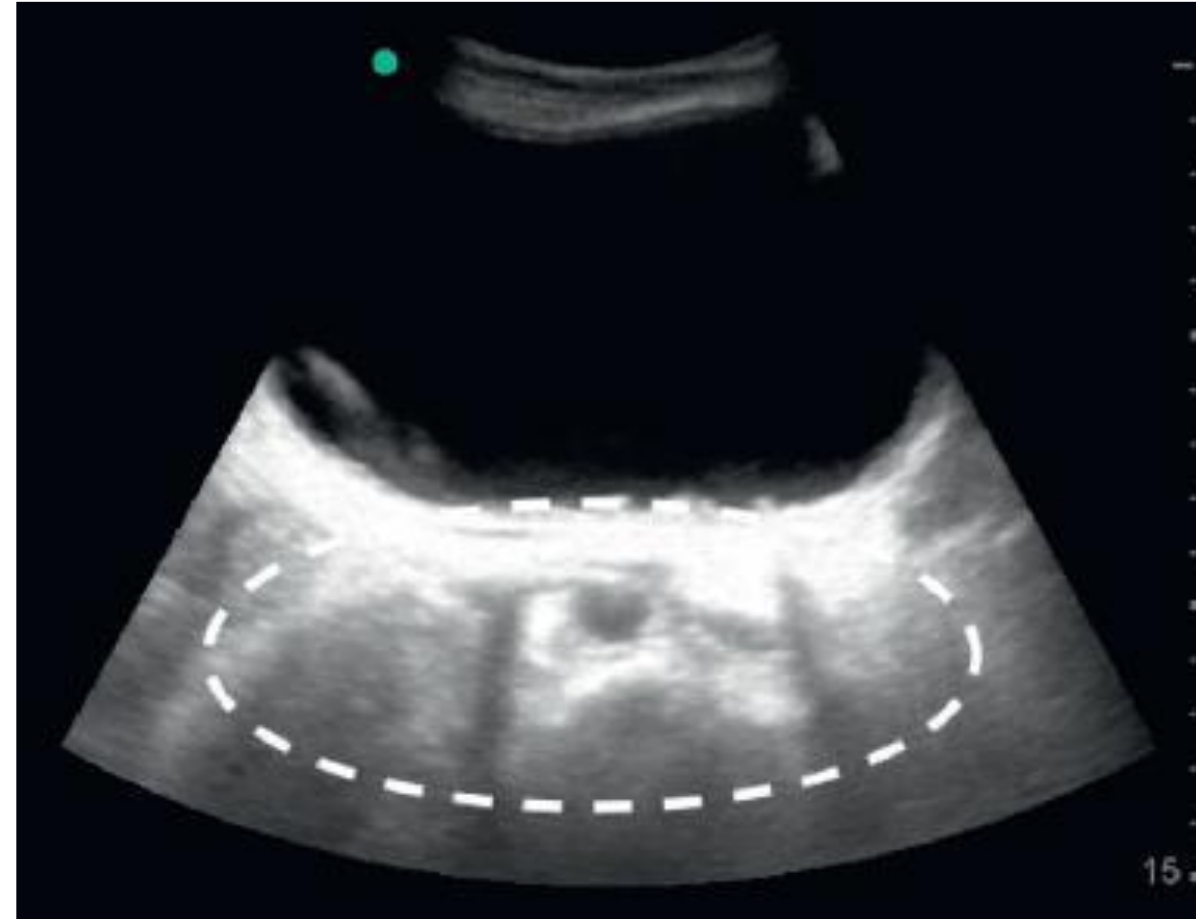Cienie brzegowe - *lateral shadowing (edge artifact)*

- ❖ Szczególna postać cienia akustycznego,
- ❖ Powstaje poprzez padanie fal ultradźwiękowe na zakrzywioną powierzchnię rozdzielającą ośrodki,
- ❖ Artefakt będzie widoczny jako cienki liniowy cień akustyczny, zwykle znacznie słabszy niż cień wytwarzany za złogami.



Wzmocnienie sygnału - *consolidation*

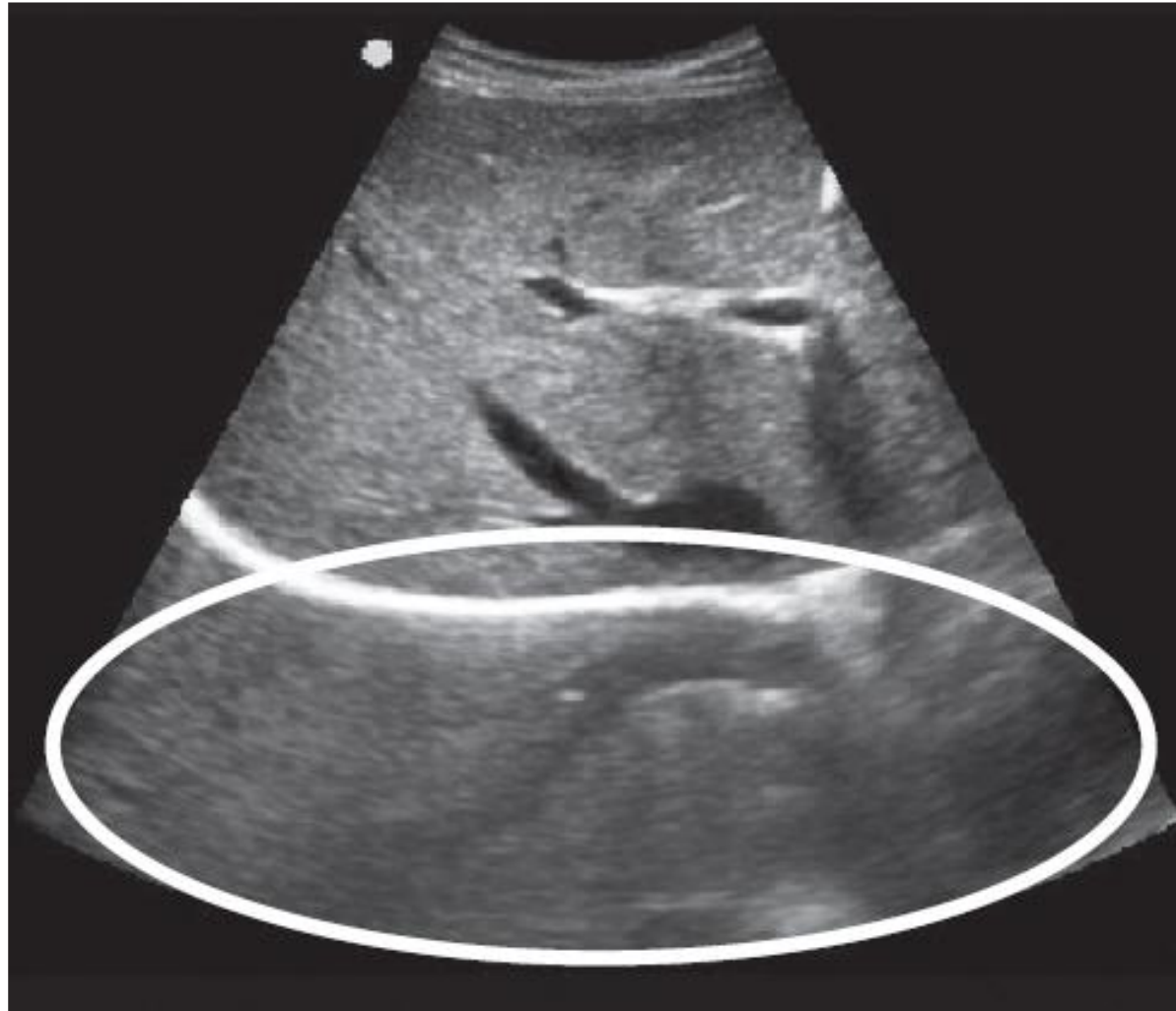- ❖ Jest to wzmocnienie echogeniczności obiektów znajdujących się za strukturami bezechowymi np. naczyniami lub torbielami,
- ❖ Nie jest to wzmocnienie echogeniczności tkanki, tylko osłabienie tłumienia fali przez obszar płynowy.



Artefakt lustrzanego odbicia



Artefakt lustrzanego odbicia



Ultrasonografia płuc

Trochę sprzętu i gańkologii

Aparat USG

Głowica liniowa – lepiej uwidacznia opłucną z jej artefaktami

Głowica Convex

Żel do USG

B-Mode, M-Mode

Ustawienia aparatu USG

- Preset płucny/lung
- Korzystamy z jednego ogniska – ustawiamy ognisko na linii opłucnej!!!
- Utrzymujemy niski indeks mechaniczny (MI) < 1

Miejsca przyłożenia głowicy USG

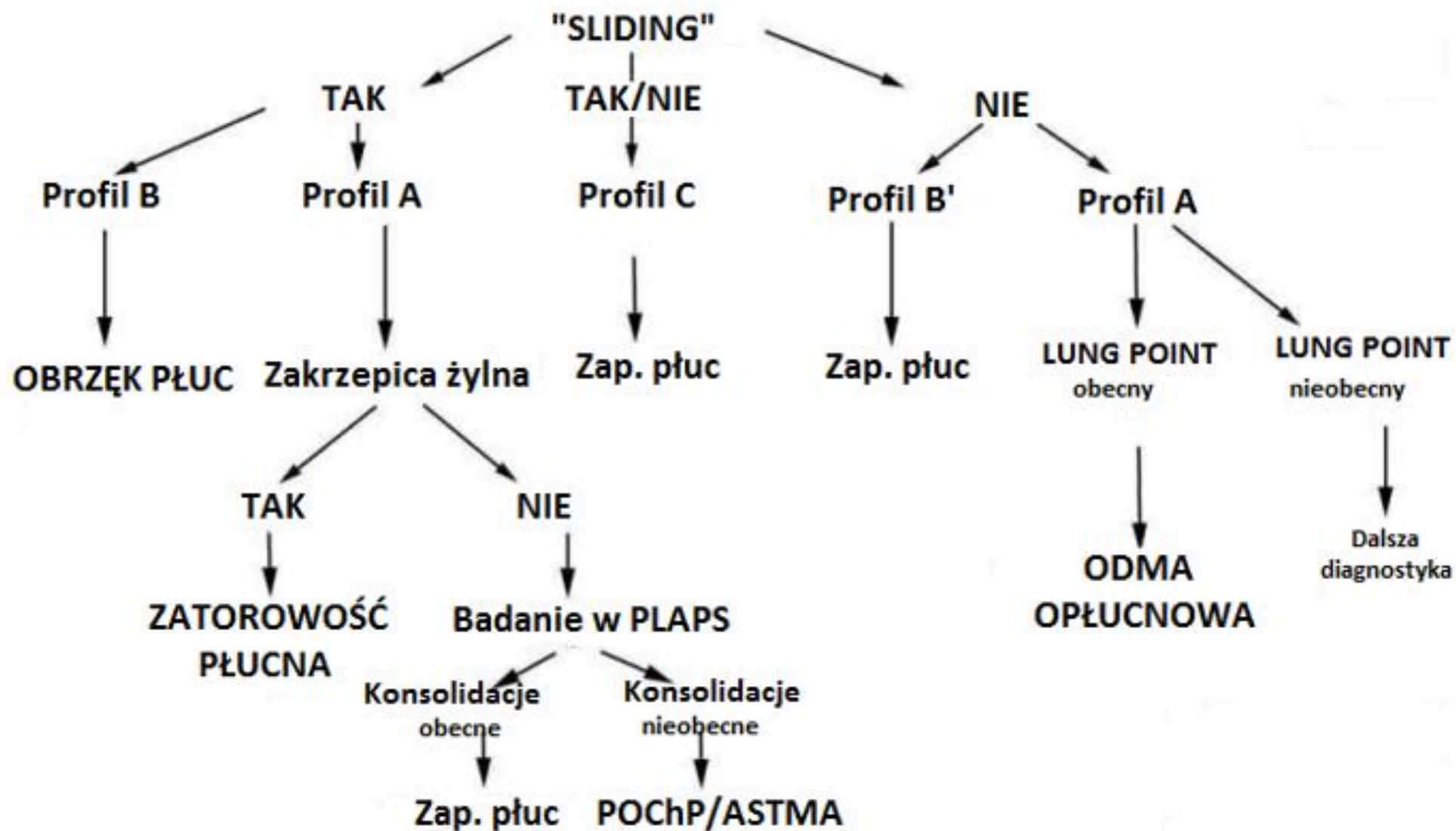
Technika badania

- W pełnym badaniu USG płuc, używając najpierw głowicy liniowej celem oceny ruchomości opłucnej, a następnie głowicy typu convex celem oceny rodzaju i zakresu artefaktów opłucnowych, przykładamy głowicę strzałkowo, znacznikiem skierowanym dogłowowo.
- W badaniu przesuwamy głowicę wzdłuż międzyżebry, pod kątem prostym do płaszczyzny opłucnej analizując widoczne artefakty
- Badamy pola przednie, boczne i tylne klatki piersiowej
- W protokole szybkiej oceny przyłożkowej u pacjentów w zagrożeniu życia (protokół BLUE), u pacjenta leżącego na plecach liczba przyłożeń ograniczona jest do 3 na stronę klatki piersiowej (pod obojczykiem, w najwyższym punkcie klatki piersiowej oraz w tzw. punkcie PLAPS leżącym w rzucie linii pachowej tylnej).

Protokół BLUE

- Profil A – widoczne linie A, bez linii B
- Profil B – dodatni objaw ślizgania, obustronnie linie B
- Profil A/B – jedno płuco profil A, drugie profil B
- Profil C – jakakolwiek obecność konsolidacji, płynu lub pogrubiał, a nieregularna opłuczna
- Profil B' – profil B bez slidingu opłucnowego

Protokół BLUE

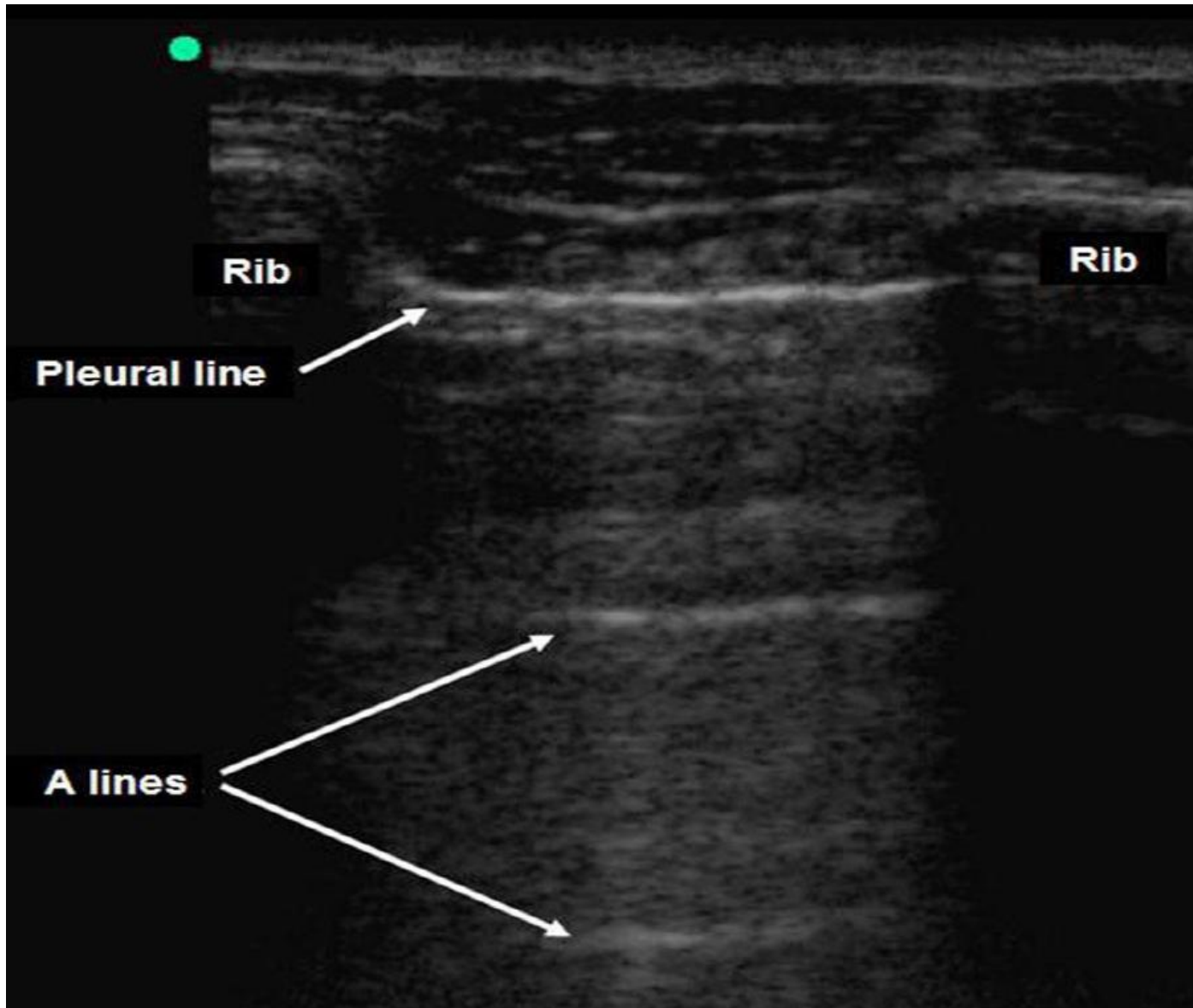


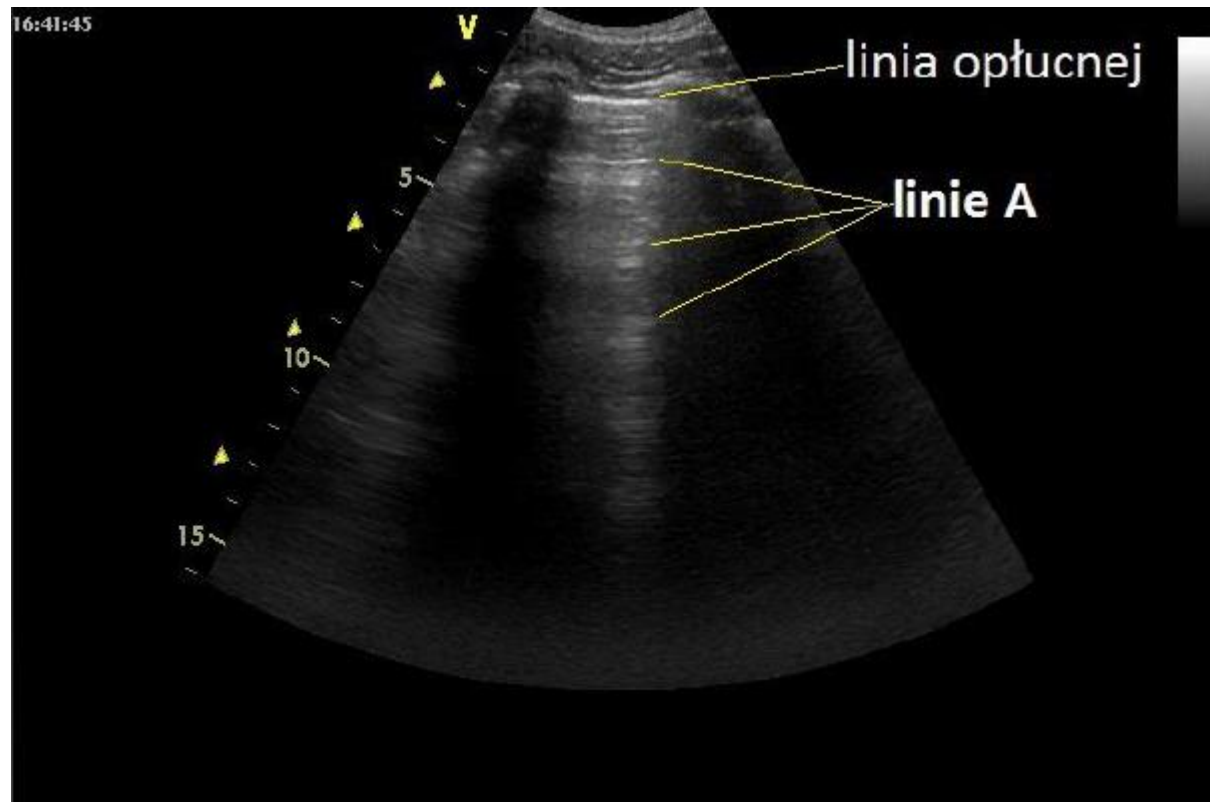
Artefakt

Coś czego nie ma

Obrazy w USG powstające na granicy płyn – powietrze (obszar o znacznej różnicy impedancji ośrodków, czyli różnicy „oporu” tkanek dla ultradźwięków)

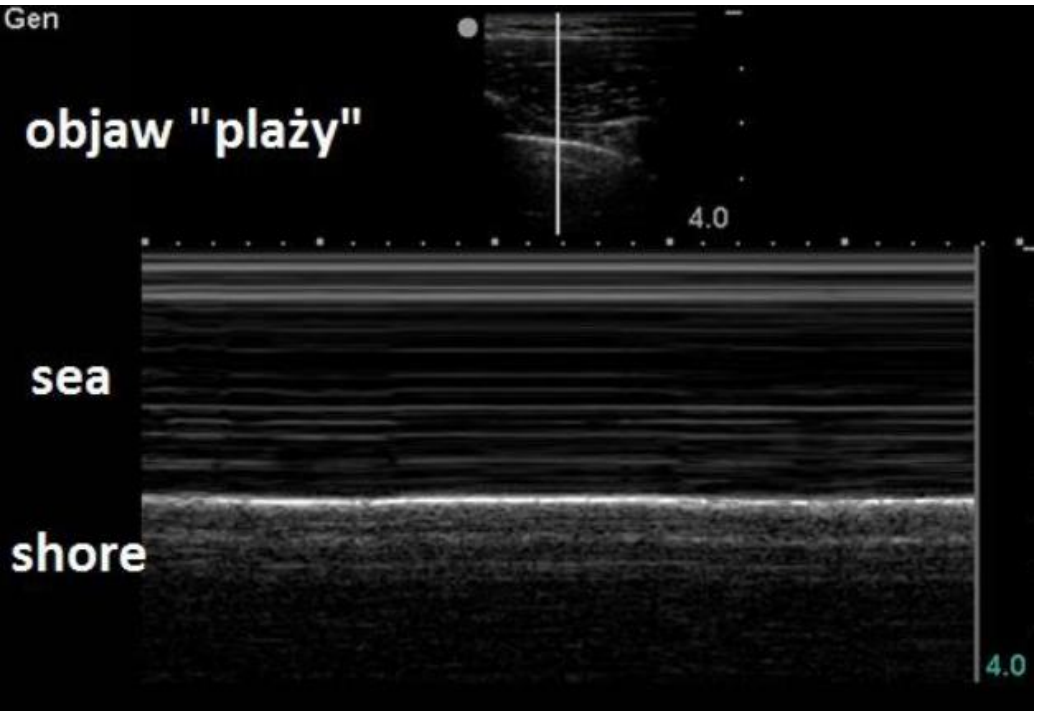
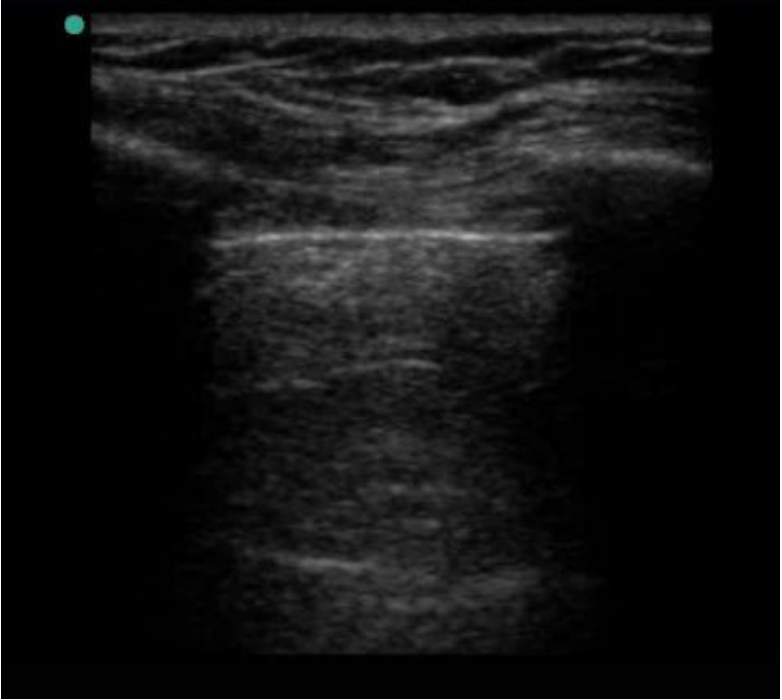
Linie A



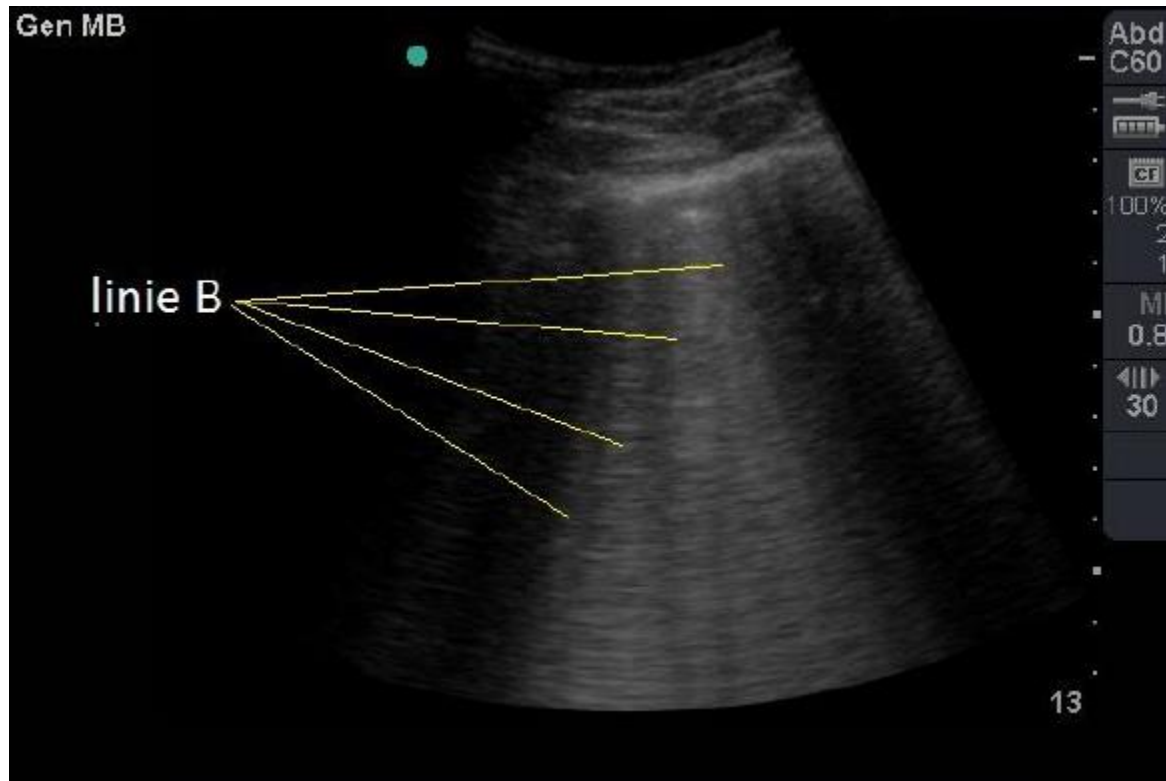


- Linie poziome
- Równoległe do linii opłucnej - tzw. rewerberacje
- Nie współistnieją z liniami B
- Świadczą o obecności powietrza w klatce piersiowej (płuca powietrzne lub odma opłucnowa)

Zdrowe płuco



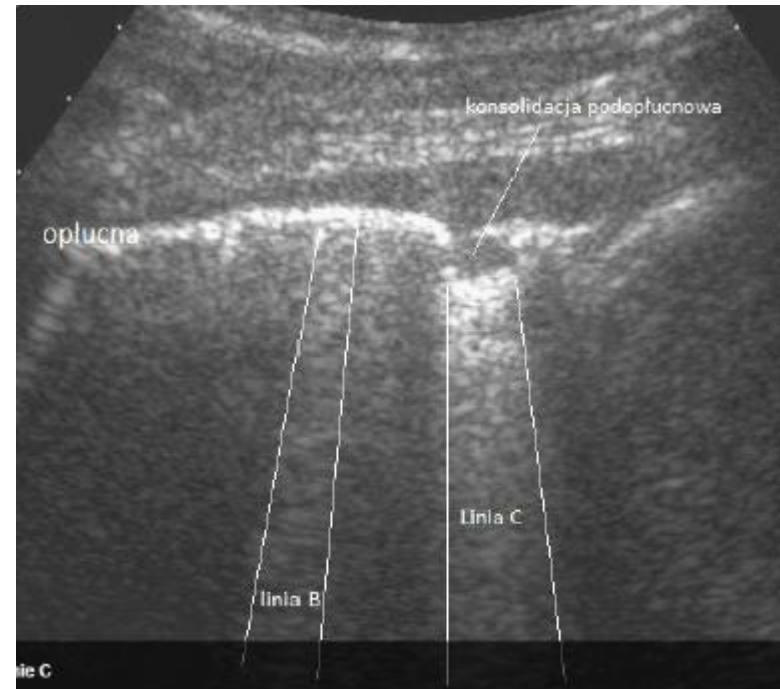
Linie B



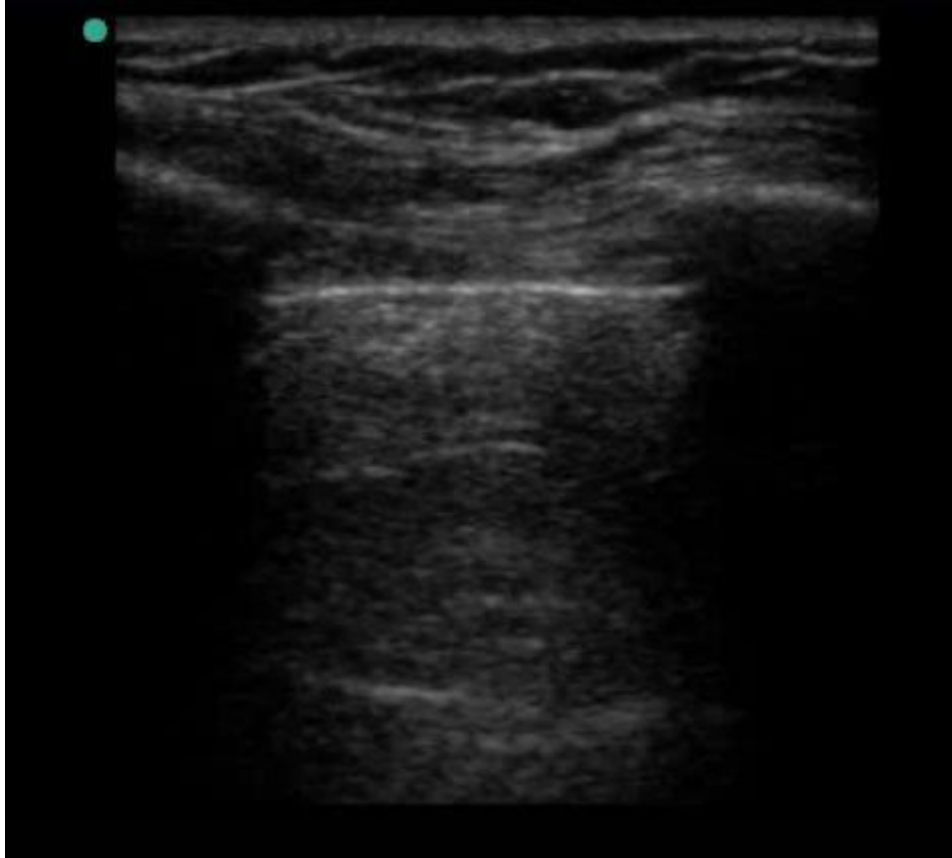
- Linie prostopadłe do opłucnej
- Hiperechogeniczne
- Rozpoczynają się od opłucnej
- Biegną przez całą długość obrazu
- Poruszają się wraz z opłucną
- Nie zanikają
- Wykluczają się z liniami A
- Im więcej linii B tym więcej płynu w tkance płucnej

Linie C

- Prostopadłe do linii opłucnej, hiperechogeniczne, przechodzące przez całą długość obrazu
- Nie zaczynają się od linii opłucnej, a od konsolidacji miąższu płucnego

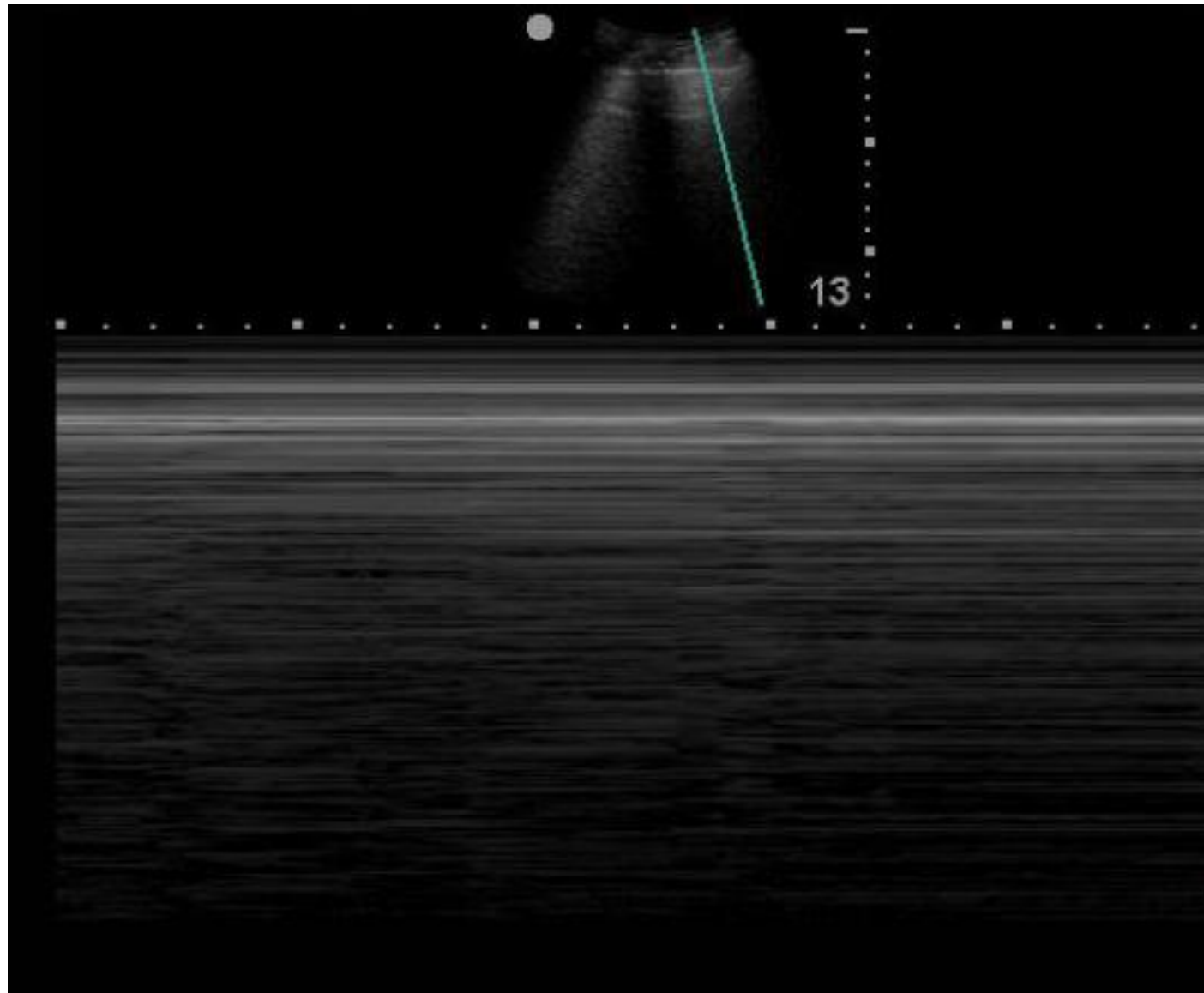


Odma opłucnowa

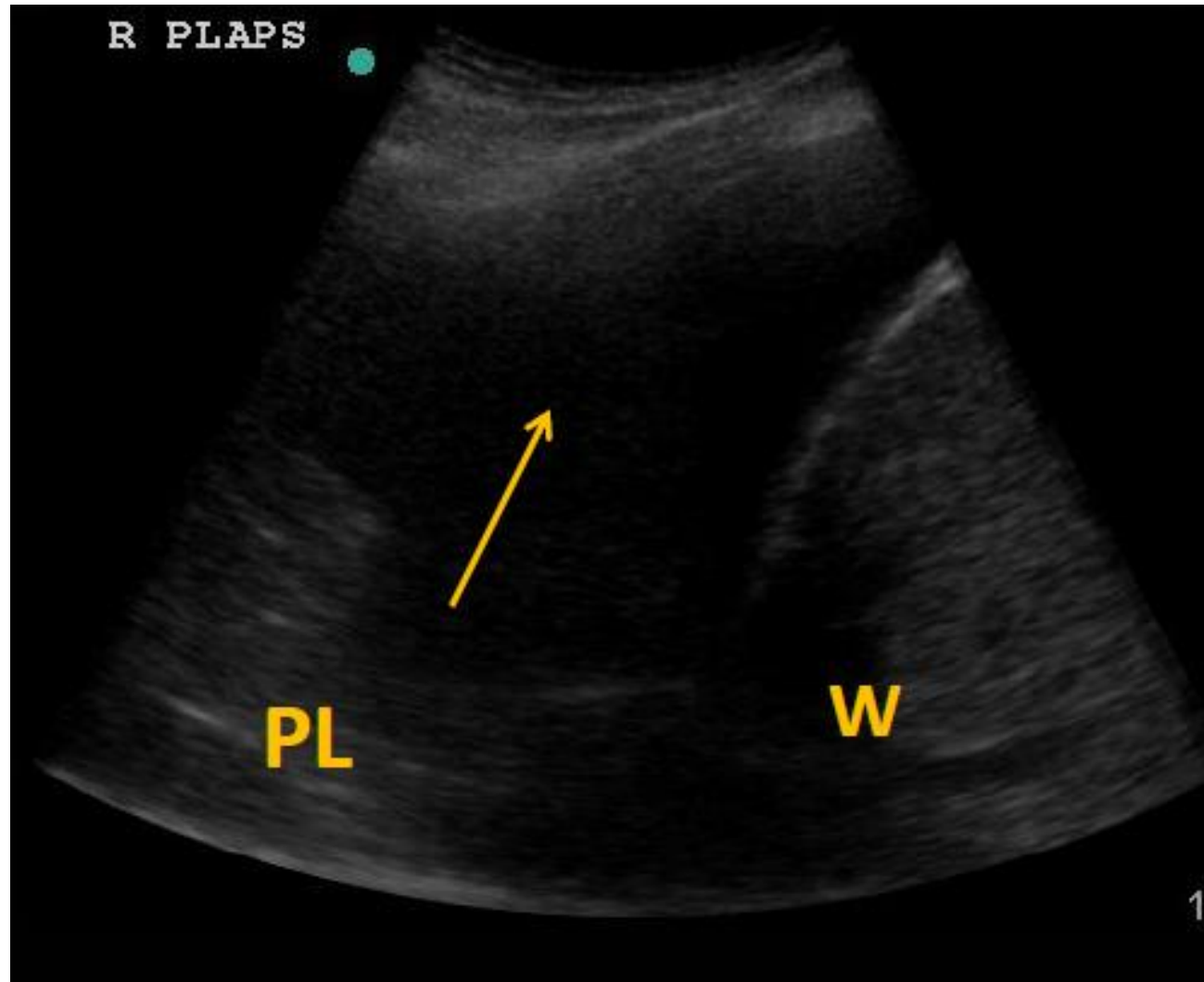


- Brak ślizgania opłucnej
- Obraz stratosfery w M-mode
- Linie A
- Brak linii B
- Objaw „lung point”

Objaw stratofery

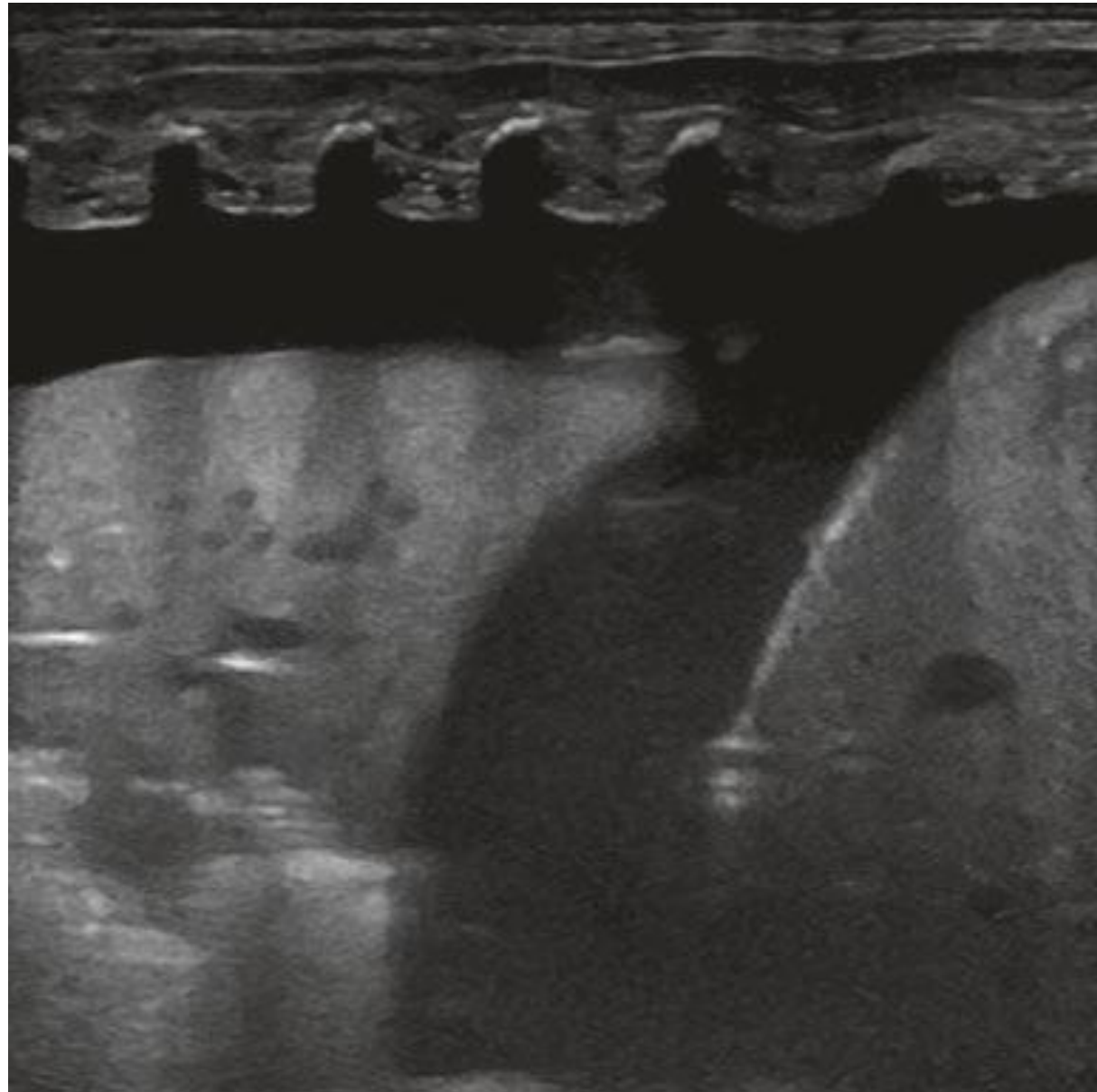


Płyn w opłucnej



- Objaw czworokąta

Płyn w opłucnej

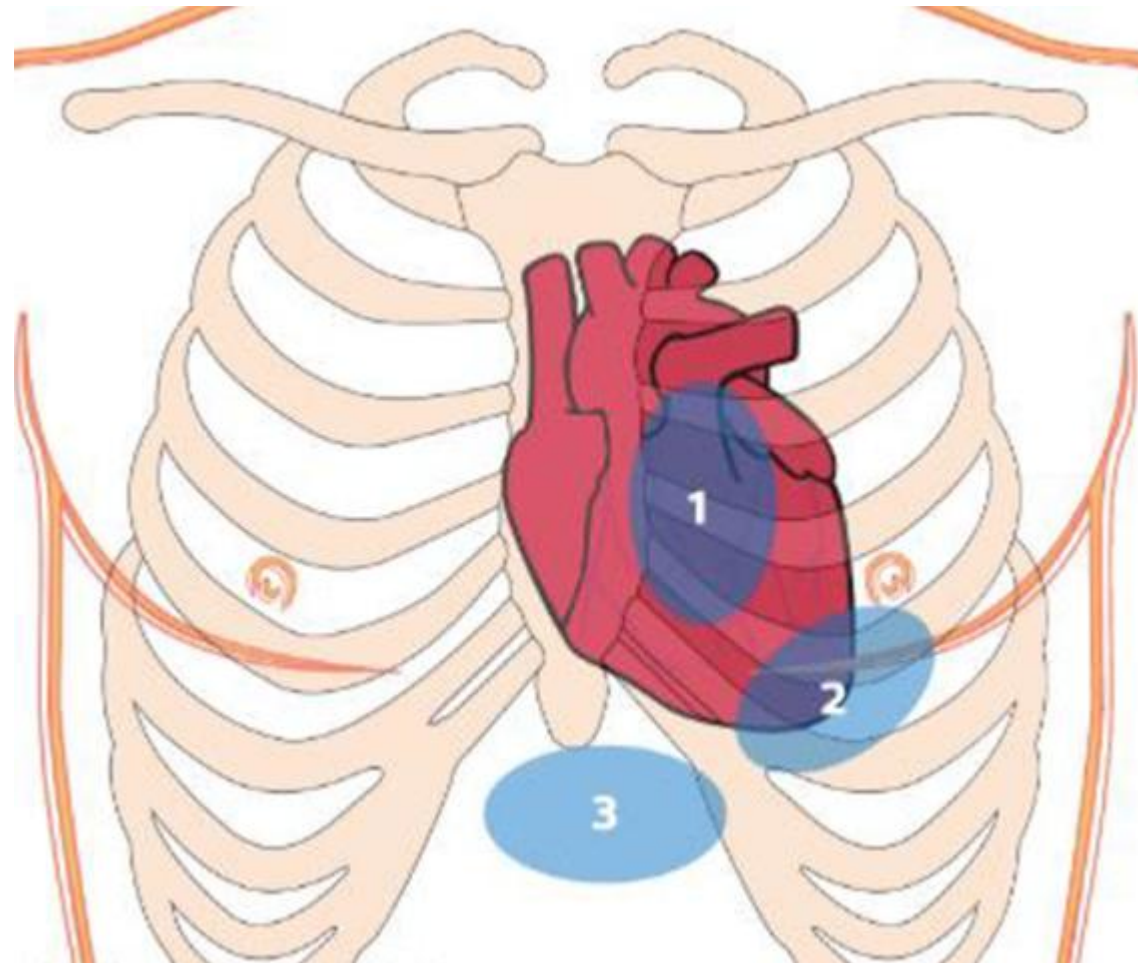


Podstawy USG serca

Pola echokardiograficzne

Pola echokardiograficzne

1. pole przymostkowe
2. pole koniuszkowe
3. pole podmostkowe

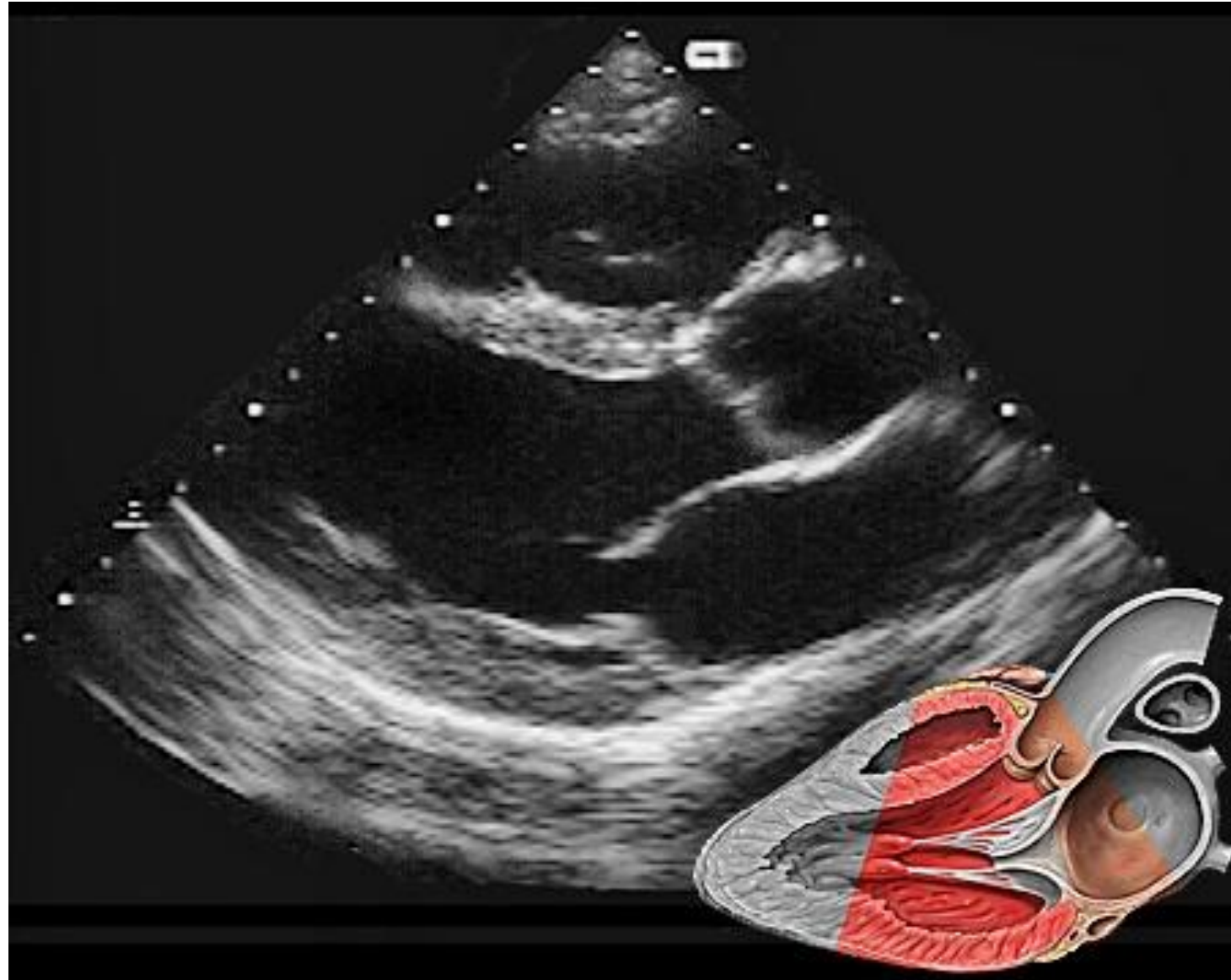


Ergonomia

- Aparat USG oraz osoba wykonująca badanie znajdują się po prawej stronie pacjenta.
- Dostosowanie wysokości fotela do badającego
- Projekcja przymostkowa - pacjent na lewym boku z odwiedzioną k. górną lewą
- Projekcja koniuszkowa – pacjent w pozycji pośredniej na lewym boku, z odwiedzioną k. górną lewą
- Projekcja podmostkowa – pacjent w pozycji na plecach ze zgiętymi w stawach biodrowych kończynami dolnymi

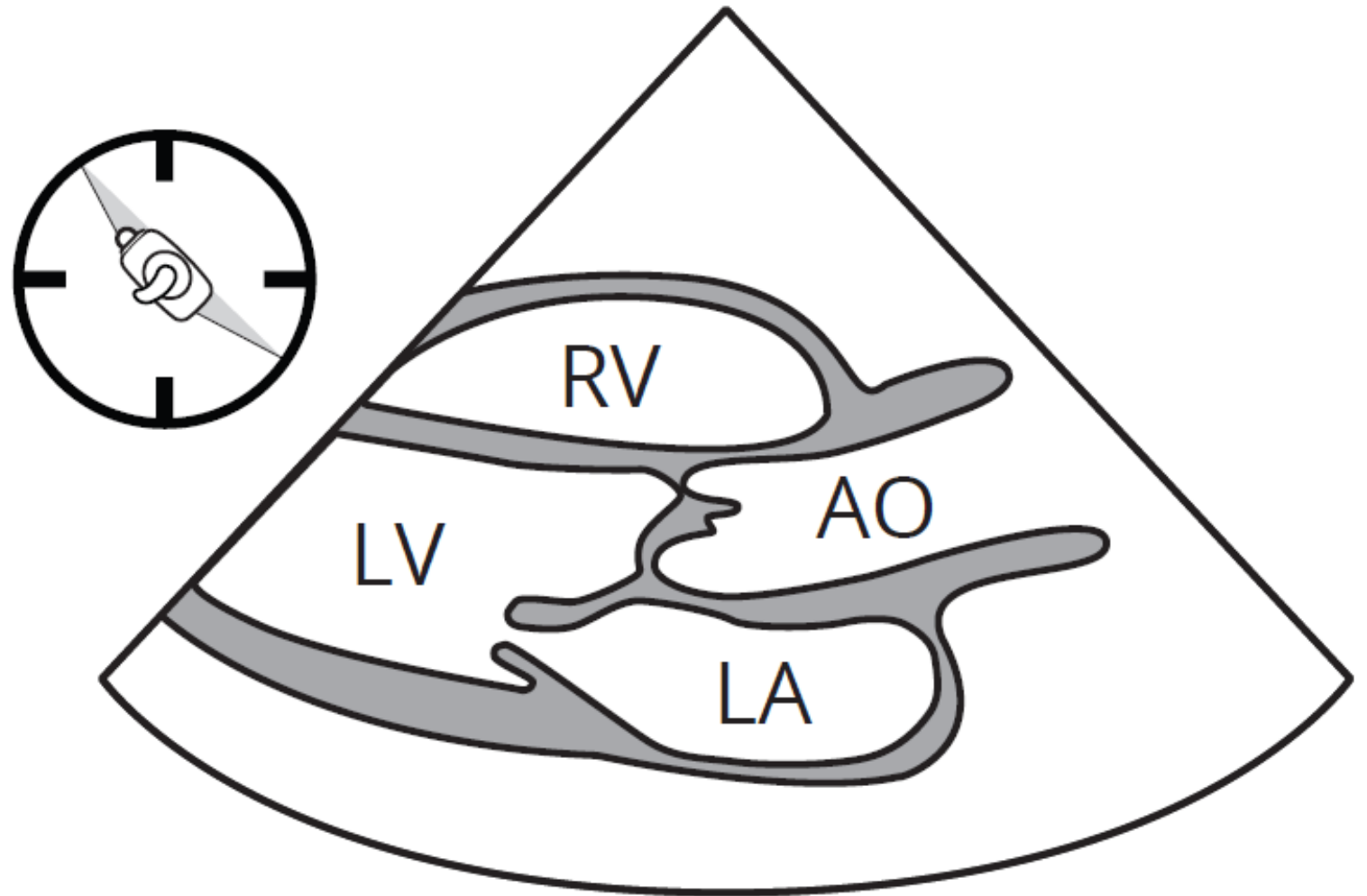
Podstawowe projekcje echokardiograficzne

Projekcja przymostkowa w osi długiej

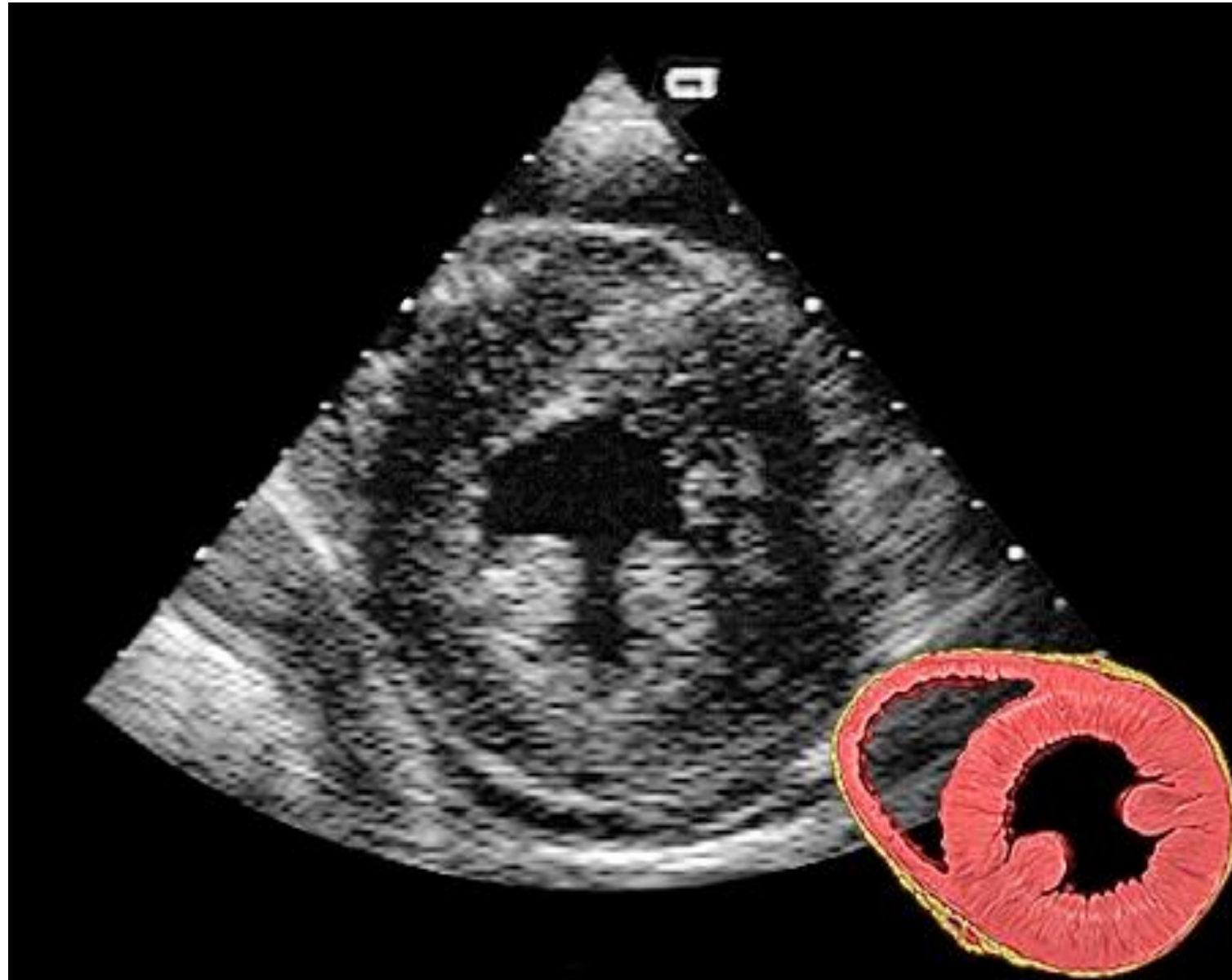


Schemat projekcji

- RA – prawy przedsionek
- RV – prawa komora
- LA – lewy przedsionek
- LV – lewa komora
- Ao – aorta

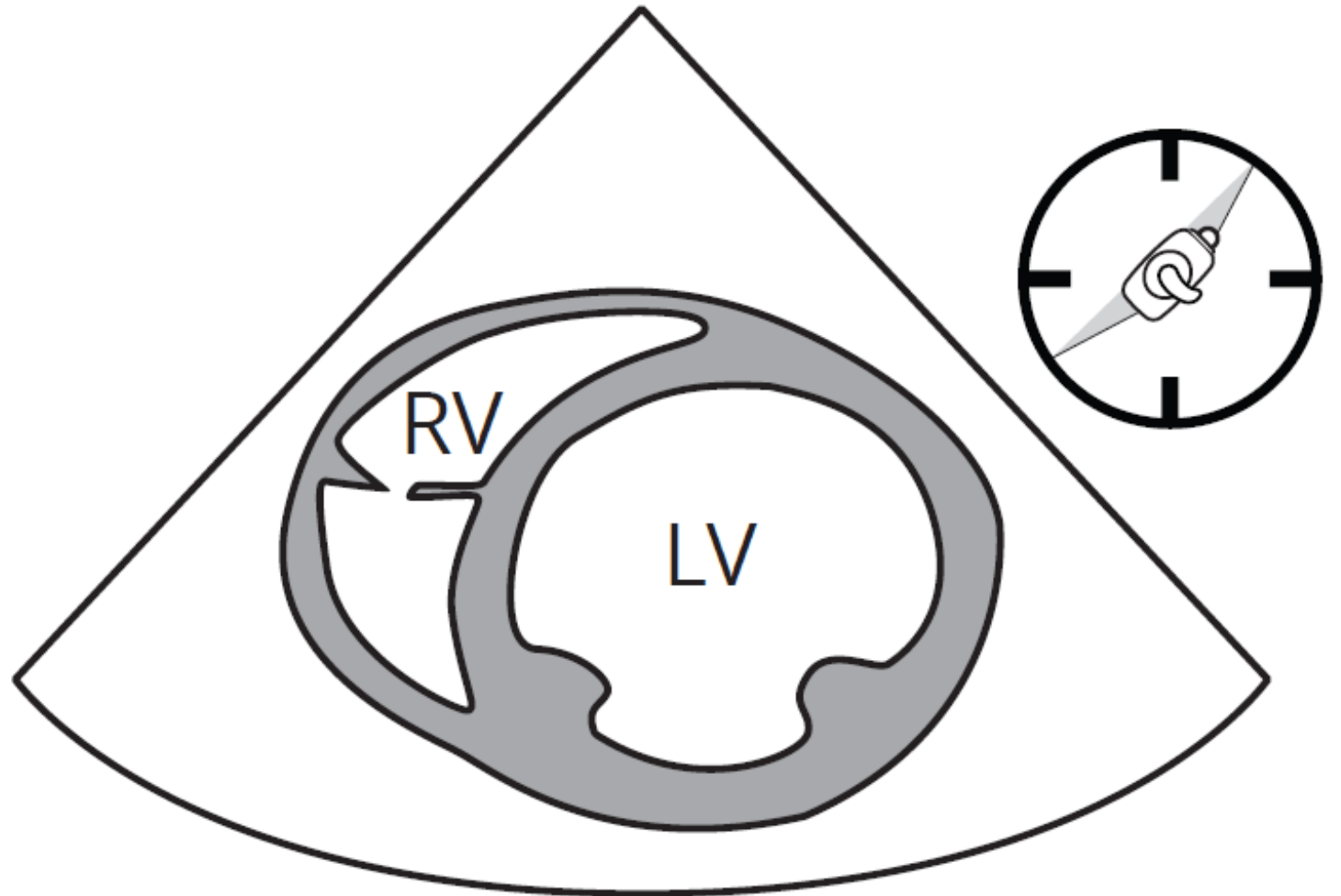


Projekcja przymostkowa w osi krótkiej

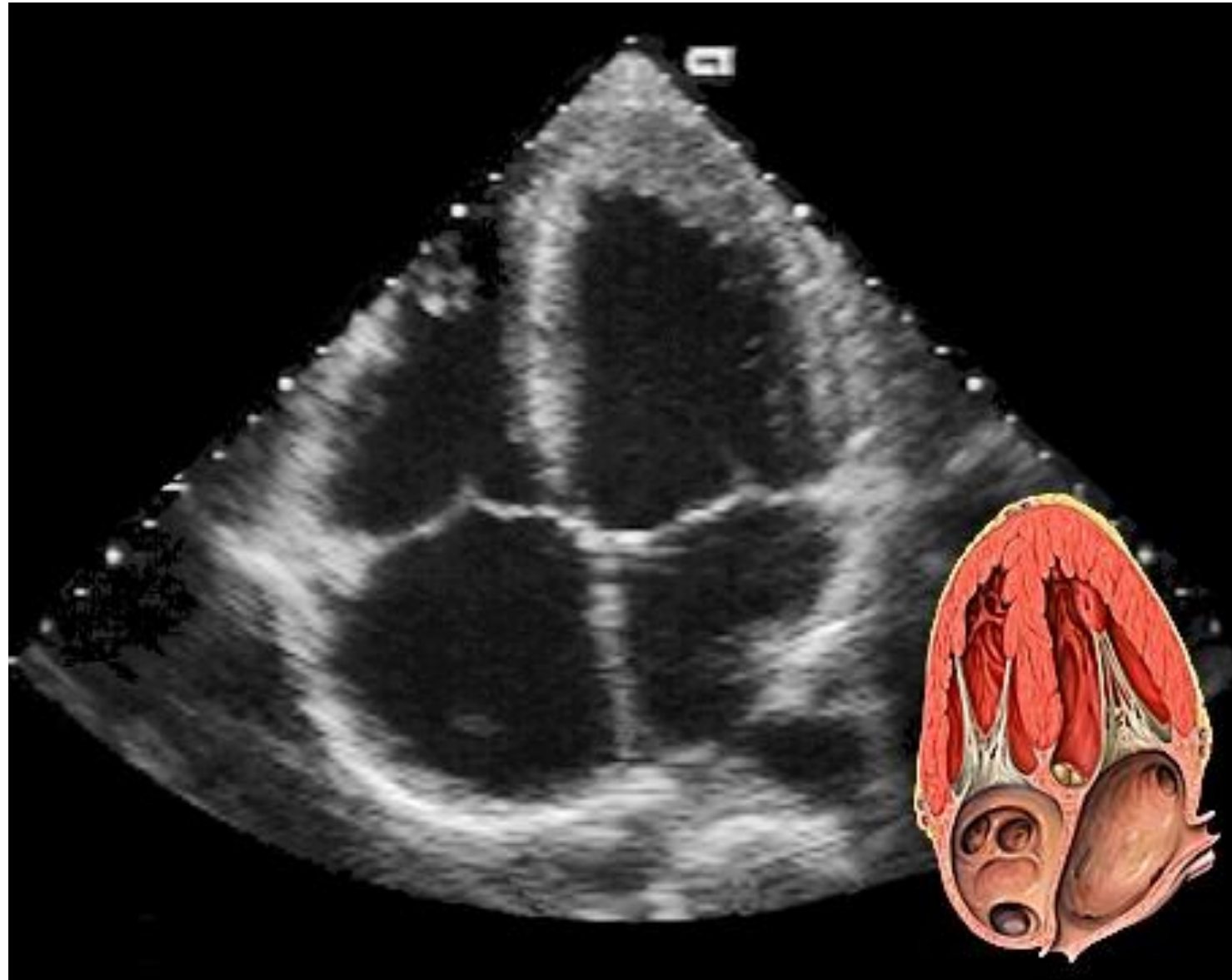

Schemat projekcji

- RA – prawy przedsionek
- RV – prawa komora
- LA – lewy przedsionek
- LV – lewa komora

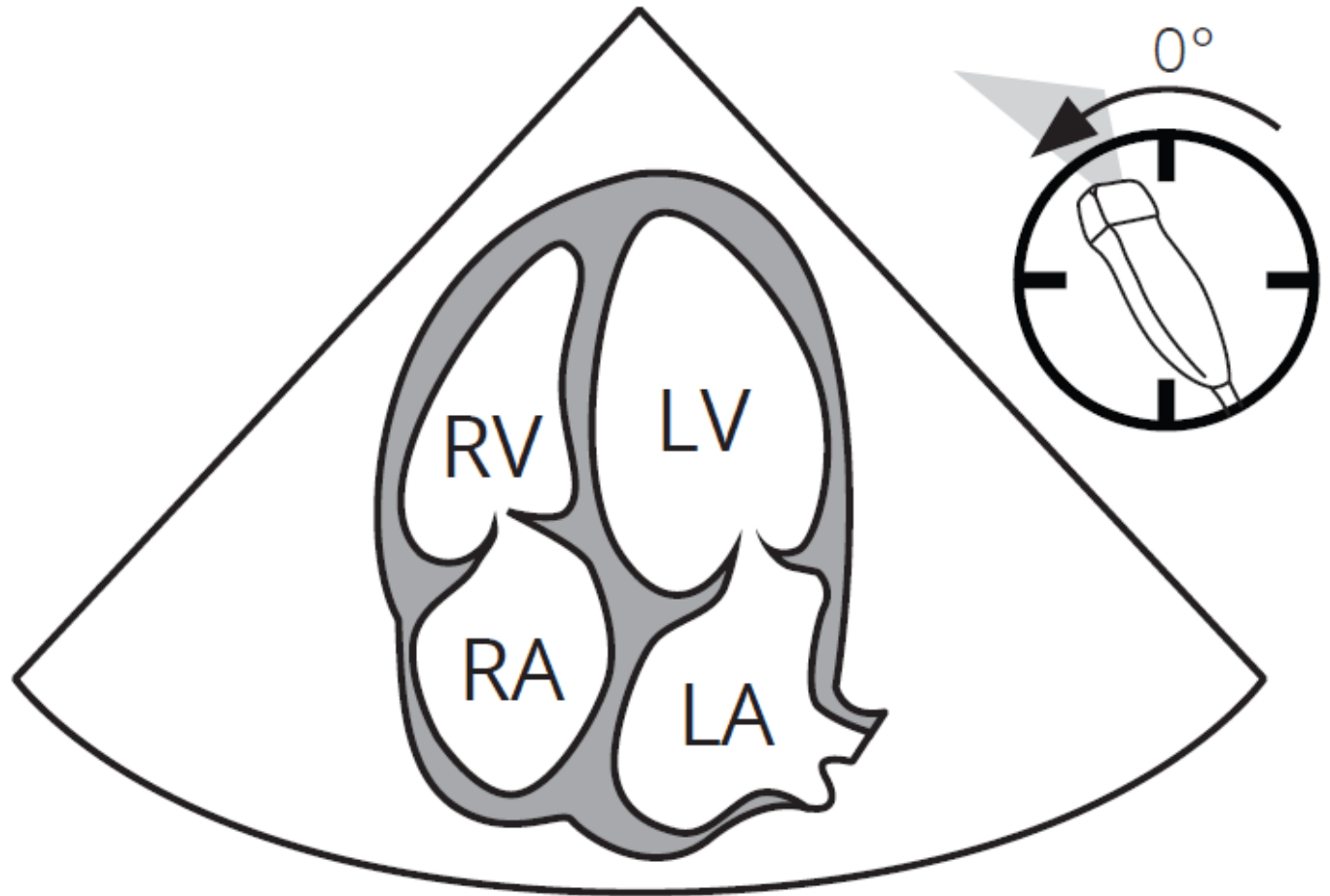


Projekcja koniuszkowa czterojamowa

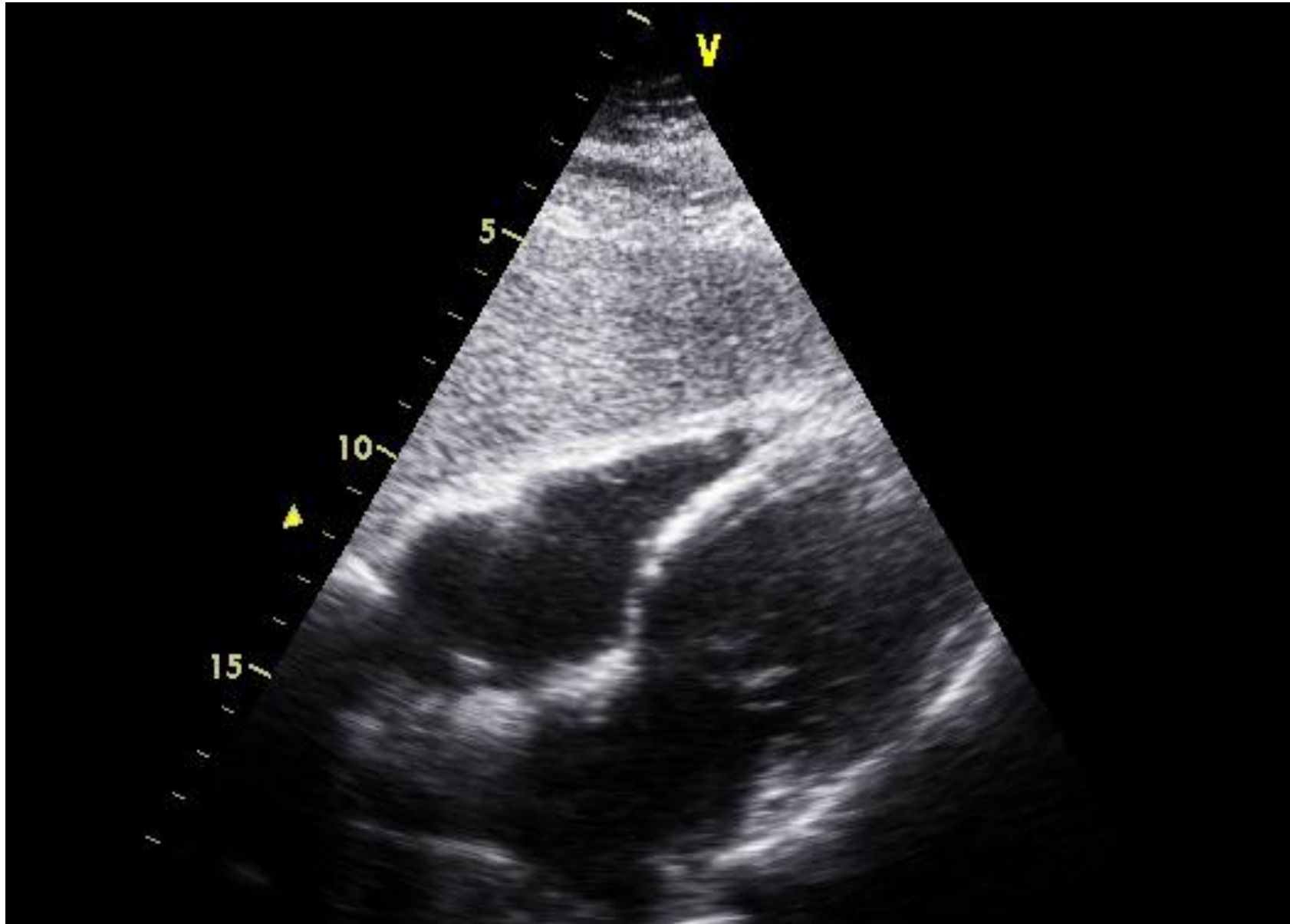


Schemat projekcji

- RA – prawy przedsionek
- RV – prawa komora
- LA – lewy przedsionek
- LV – lewa komora

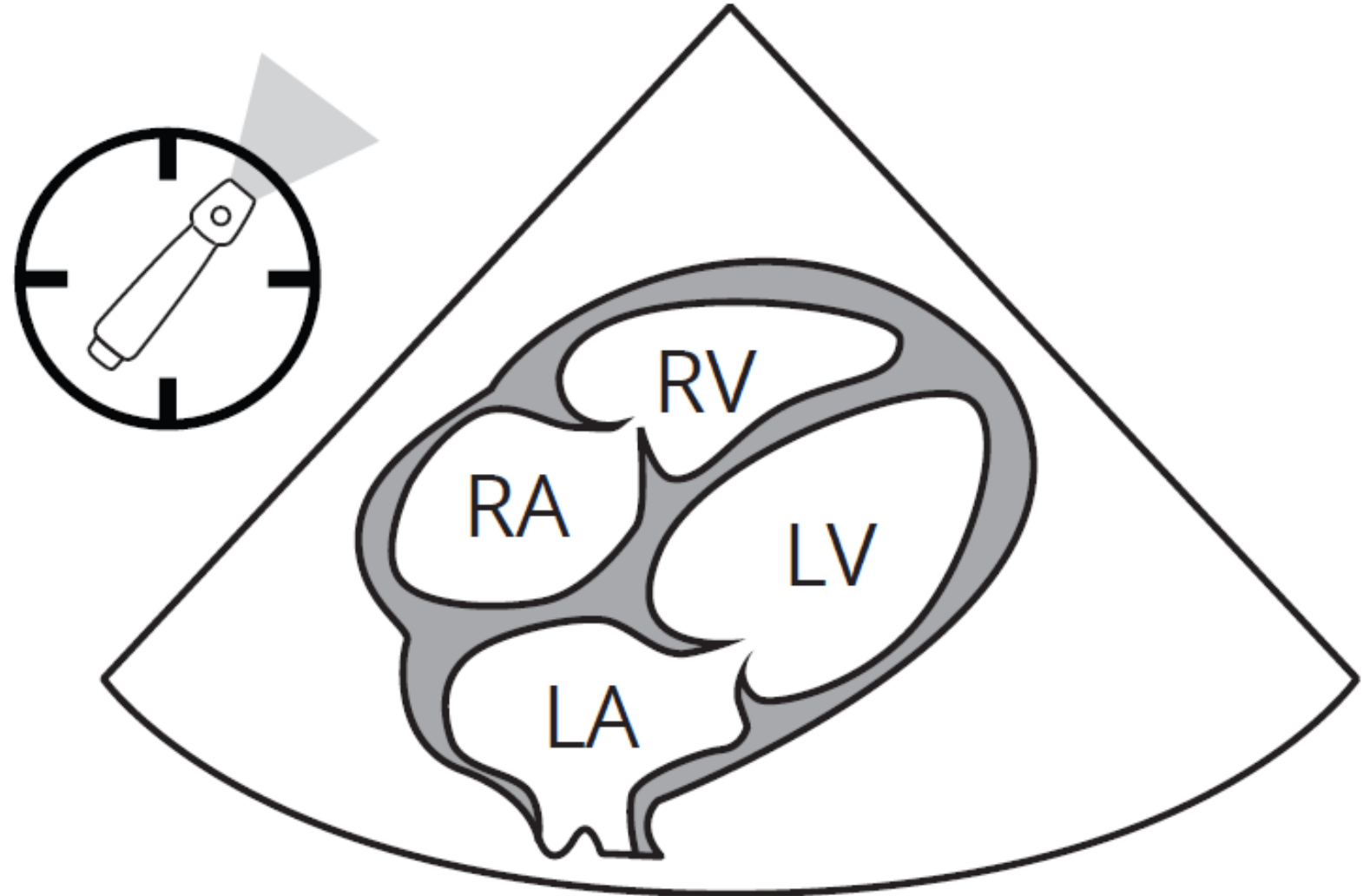


Projekcja podmostkowa w osi długiej



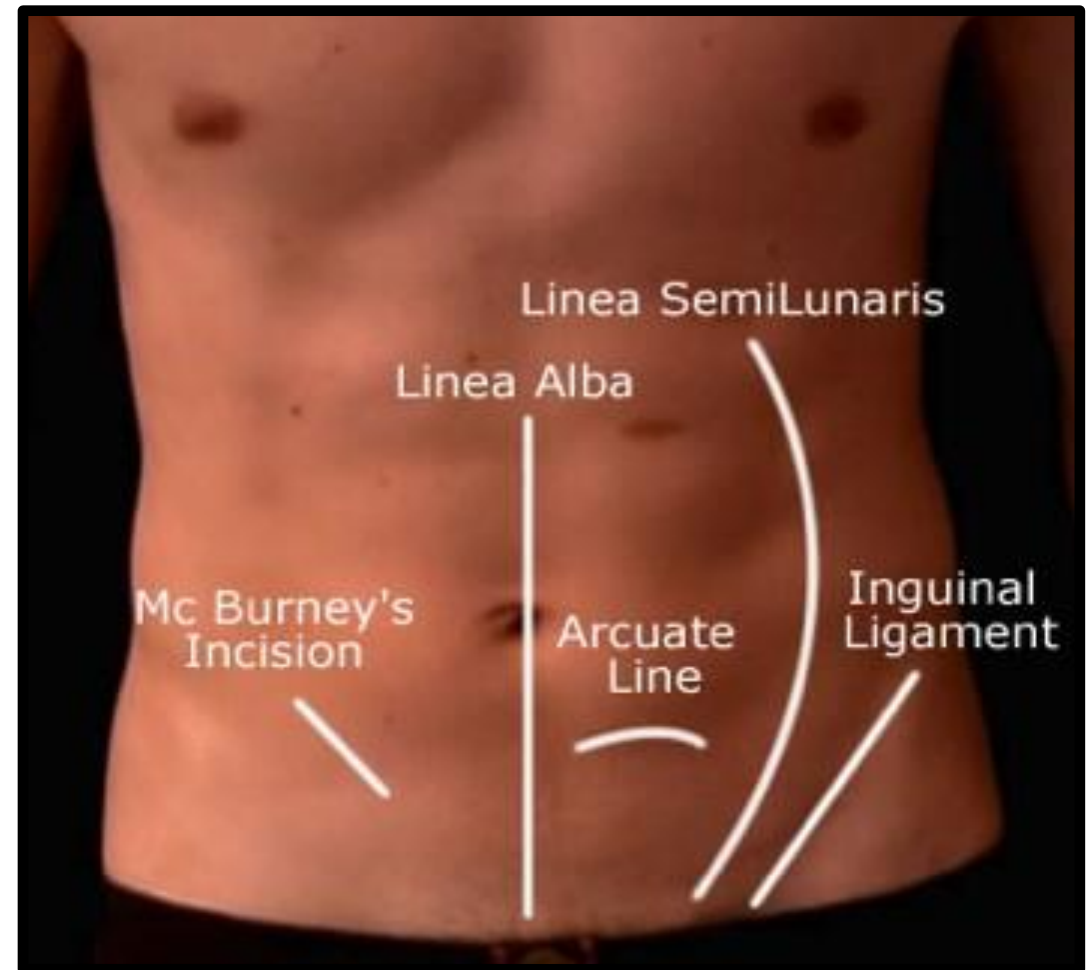
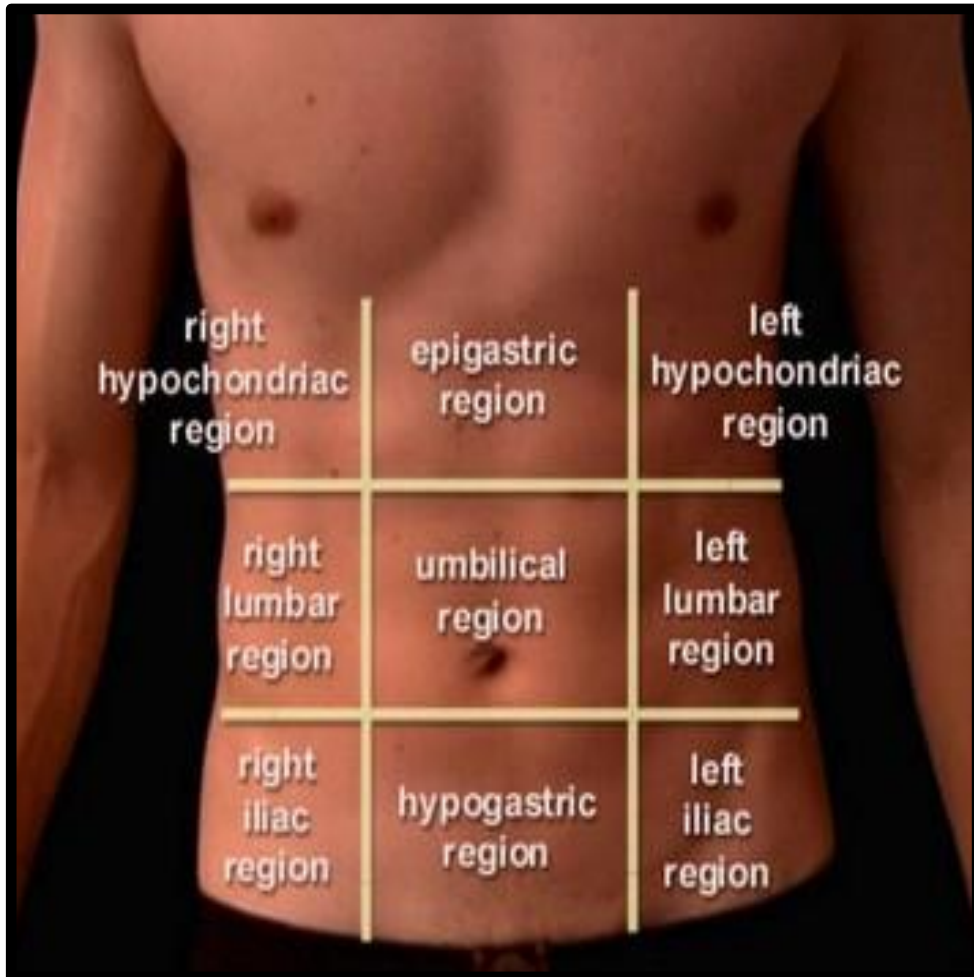
Schemat projekcji

- RA – prawy przedsionek
- RV – prawa komora
- LA – lewy przedsionek
- LV – lewa komora

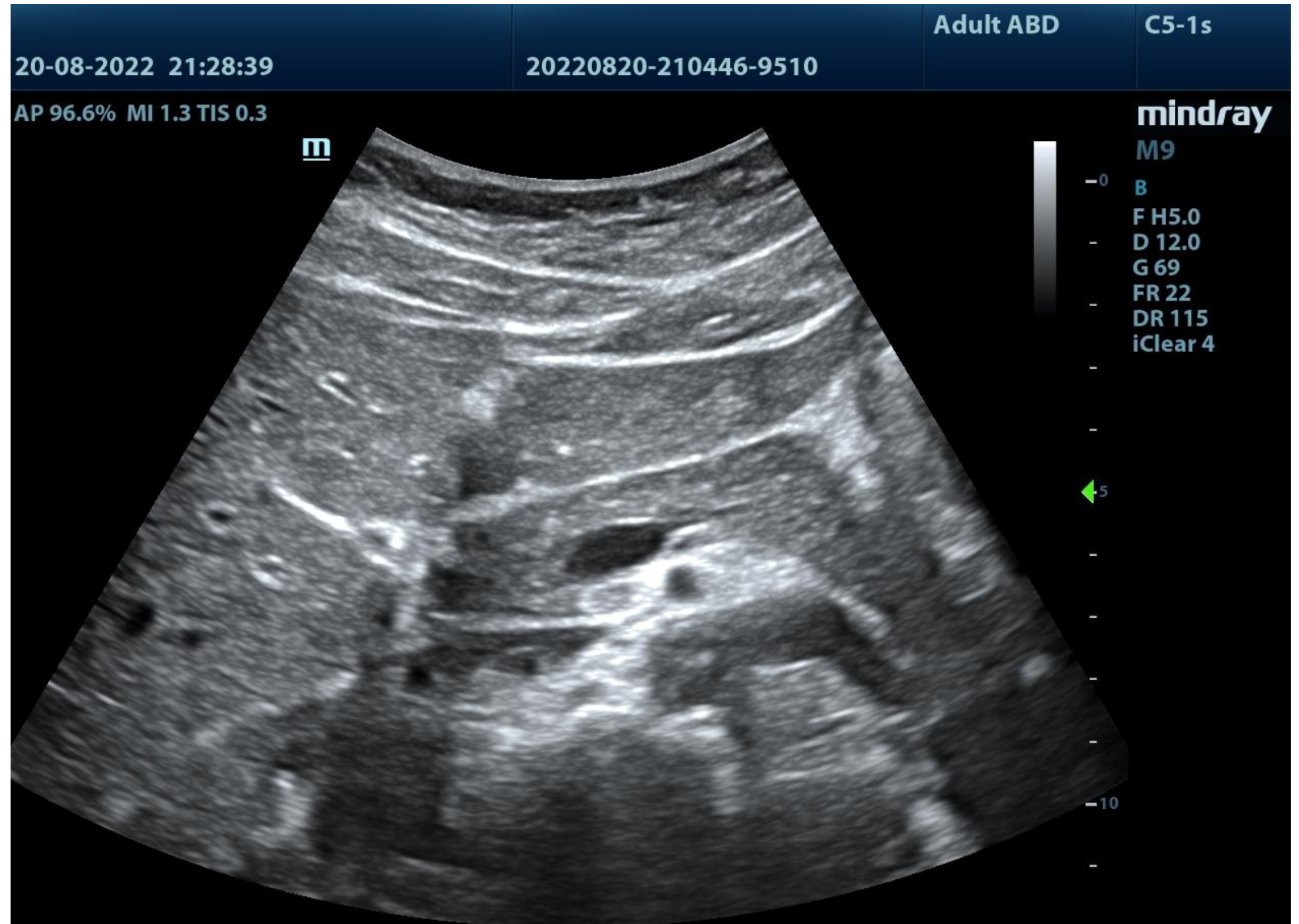
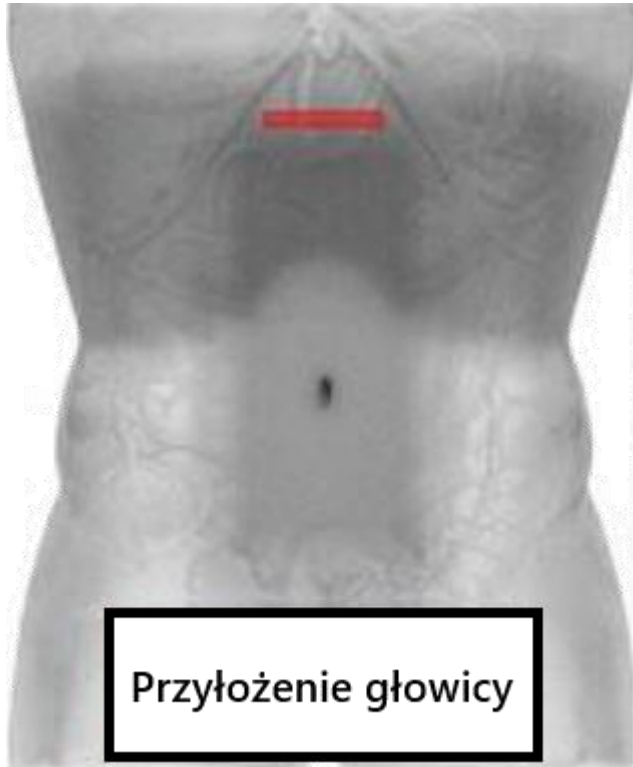


Podstawy USG jamy brzusznej

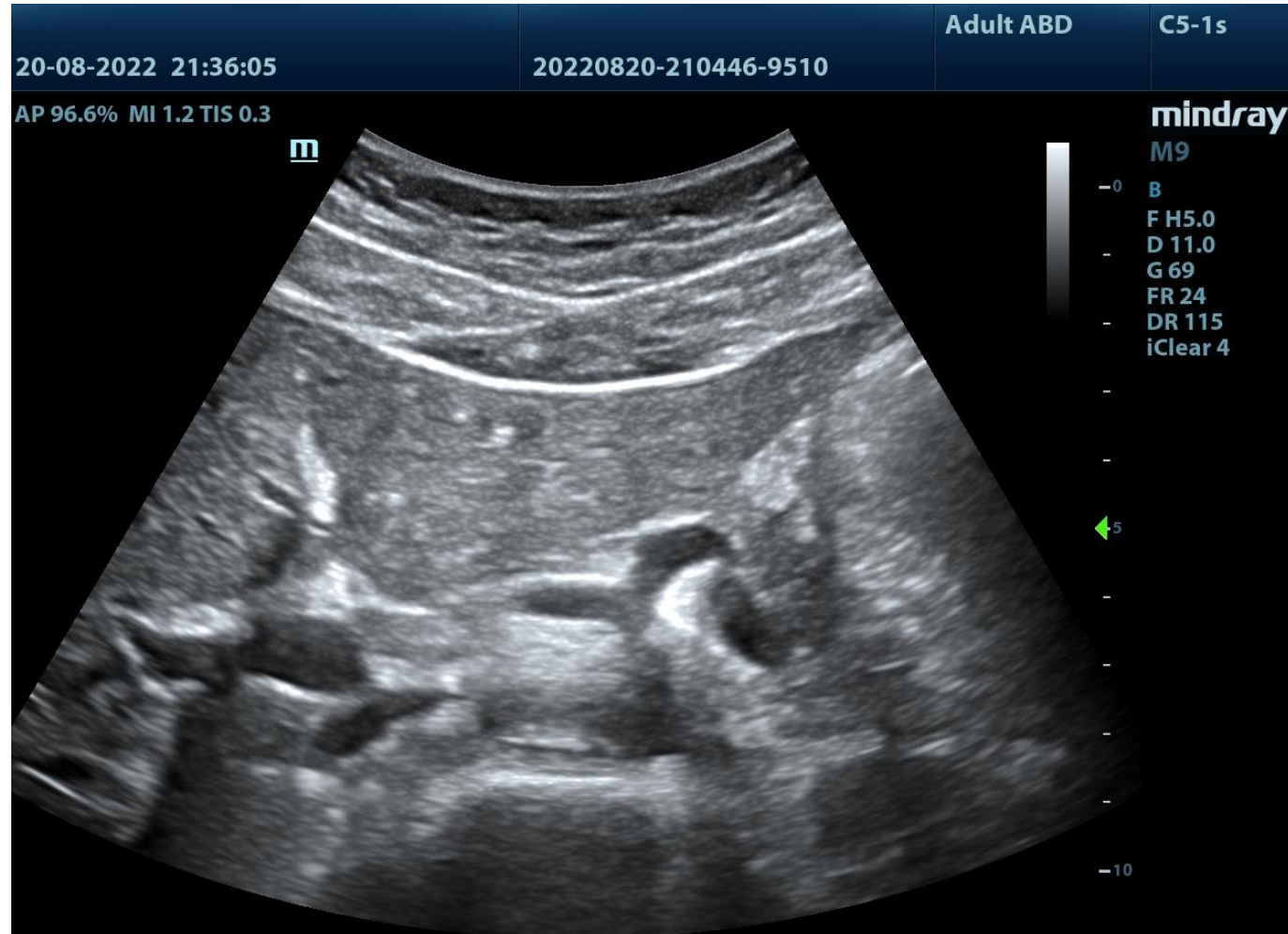
Regiony topograficzne jamy brzusznej



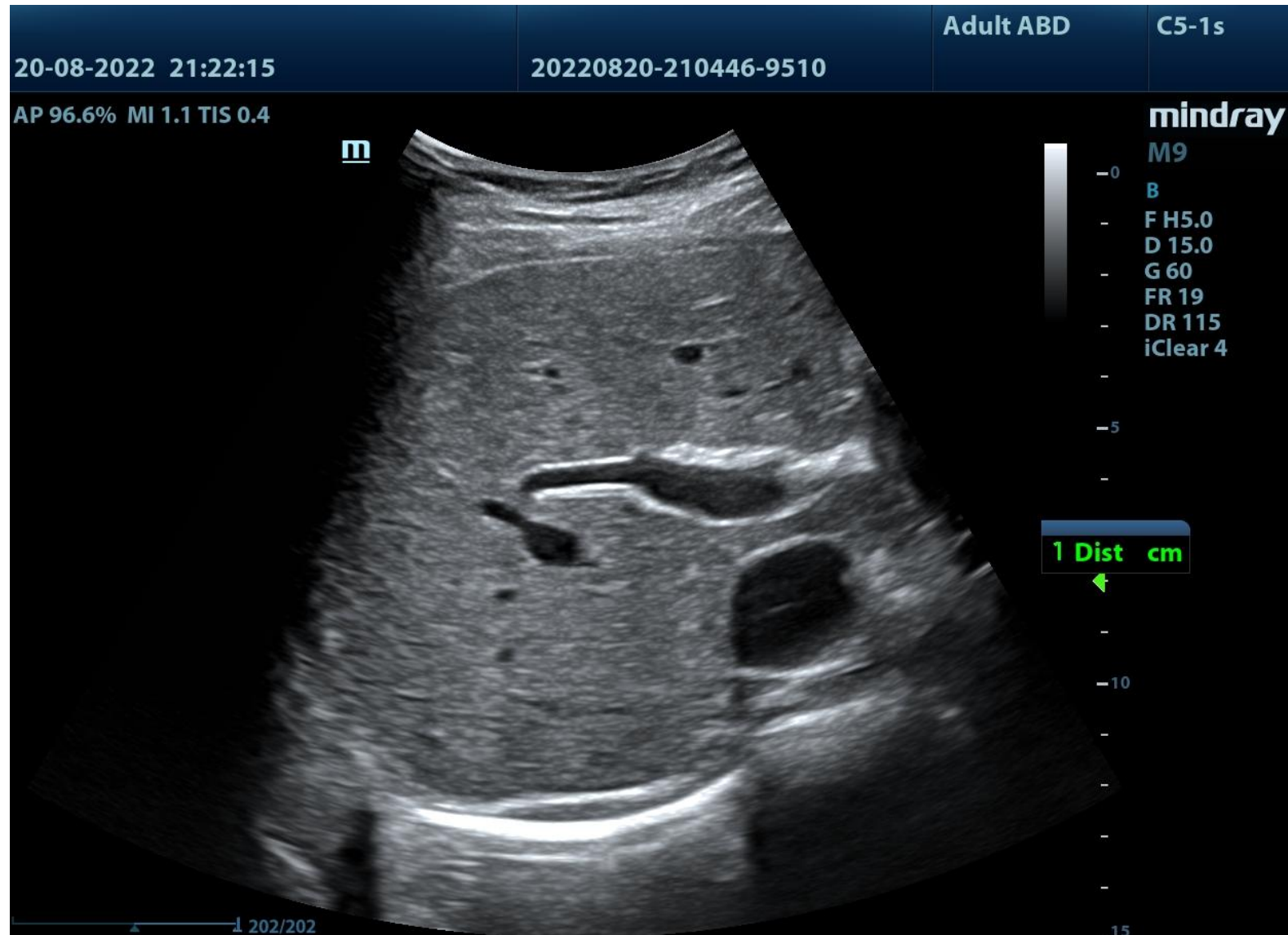Przekrój poprzeczny przez nadbrzusze



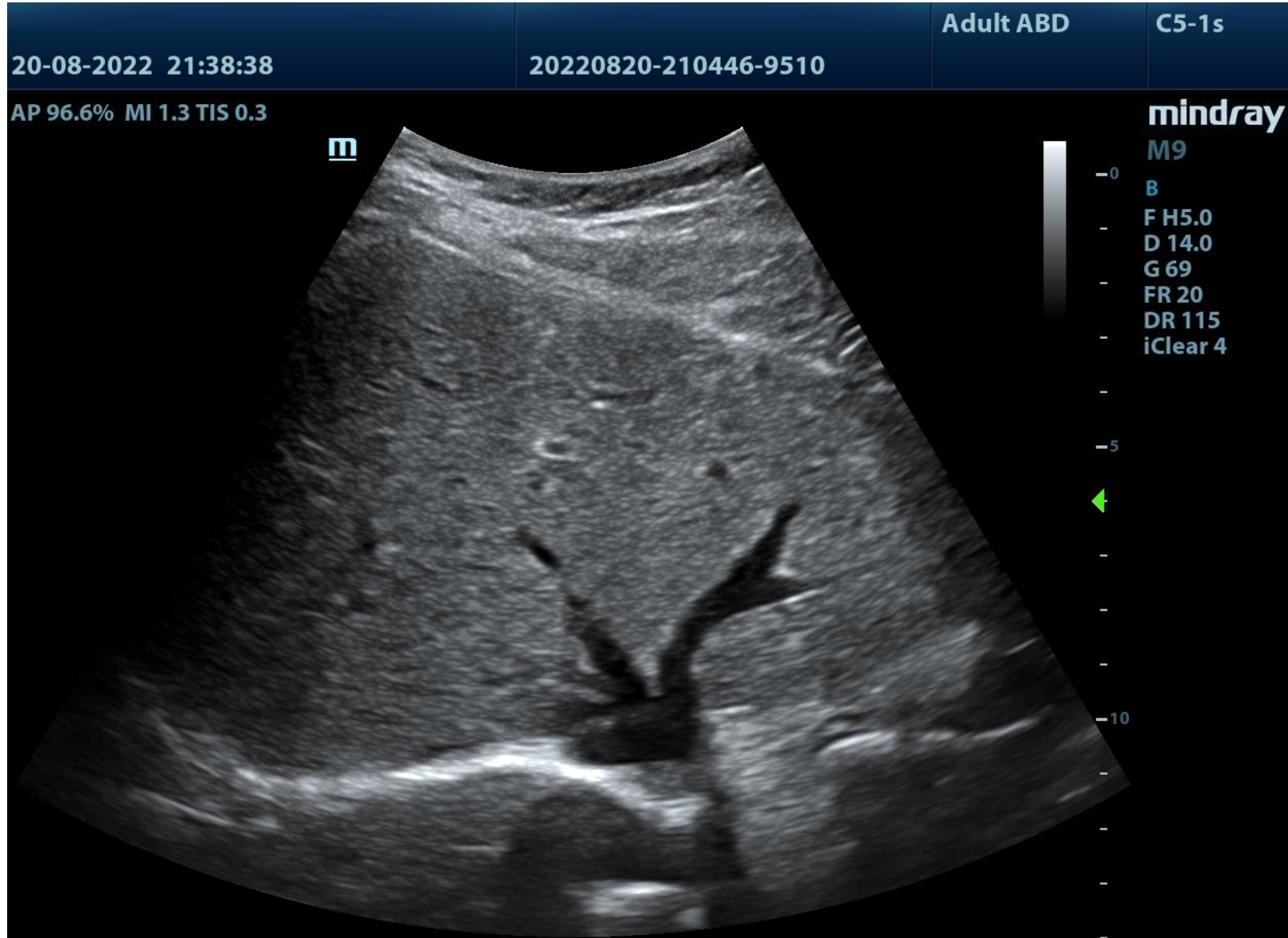
Przekrój poprzeczny przez nadbrzusze, widoczny podział pnia trzewnego



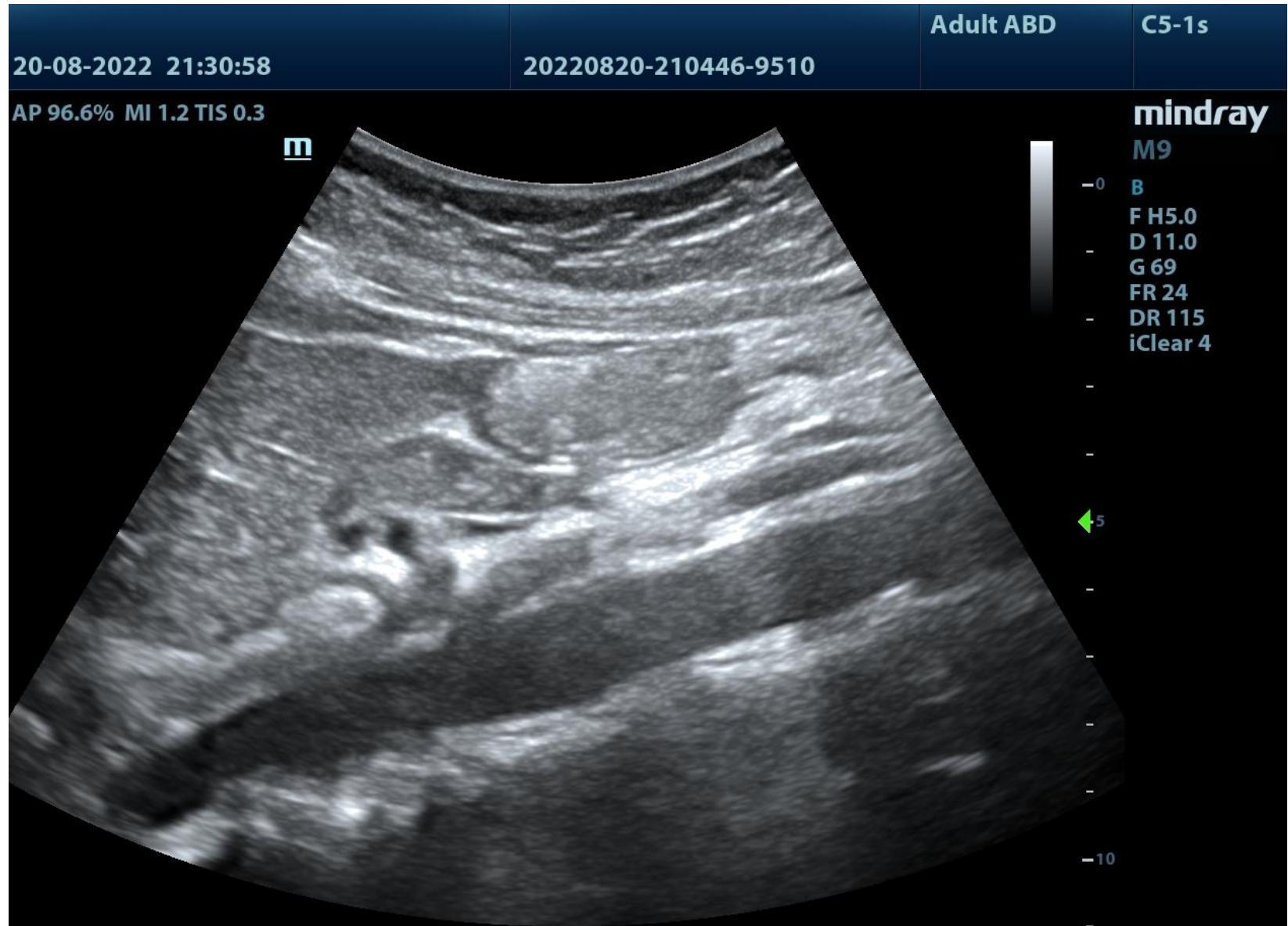
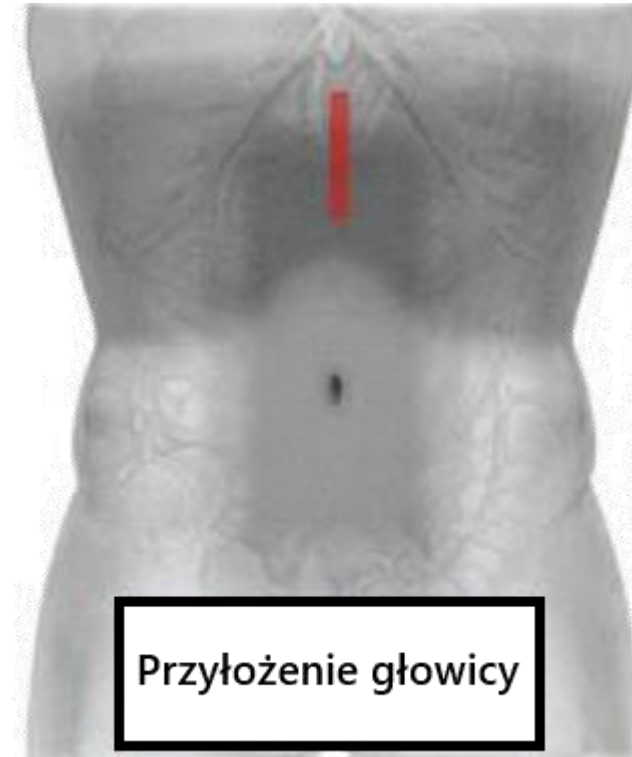
Prawy płat wątroby



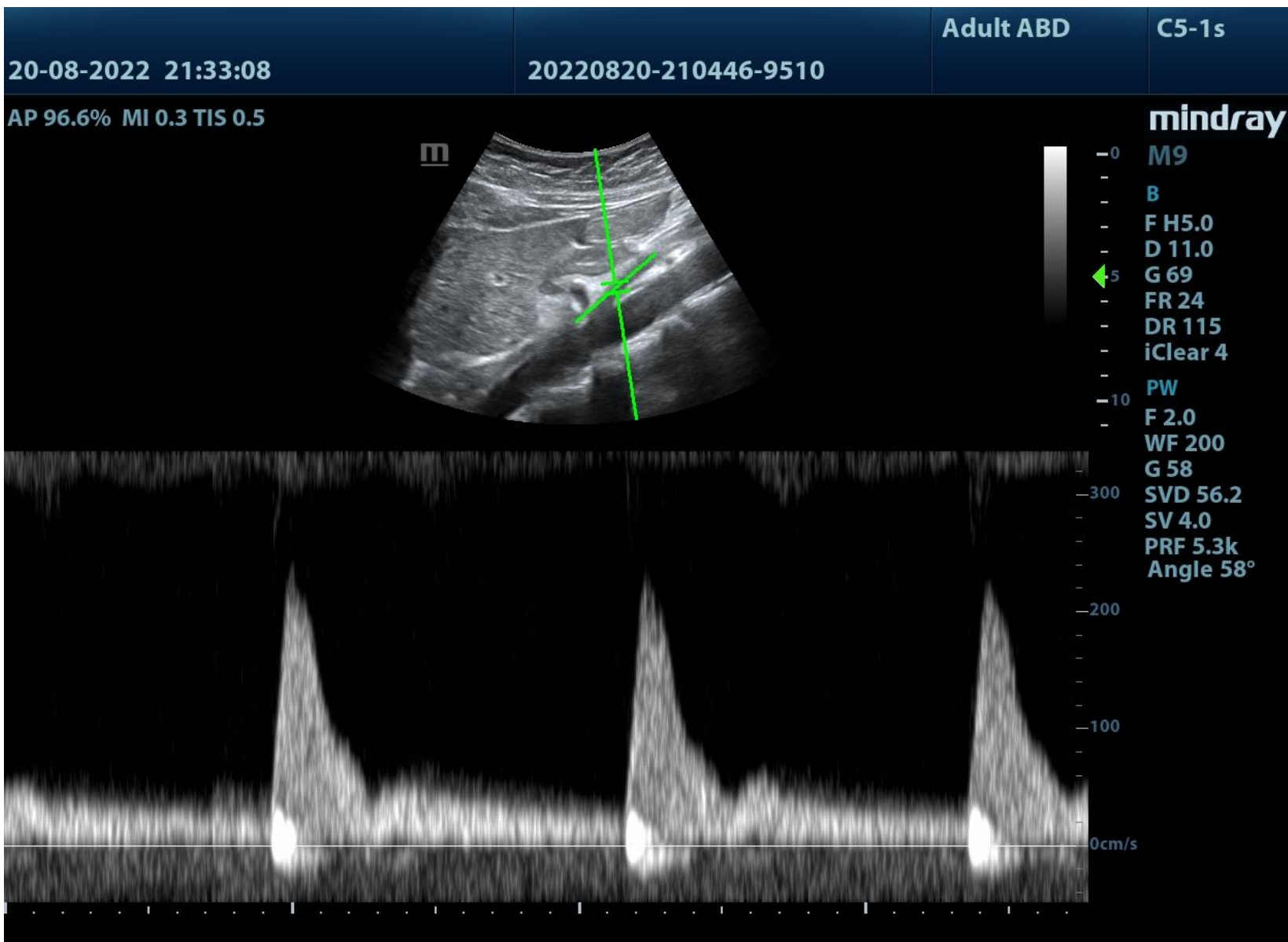
Żyły wątrobowe



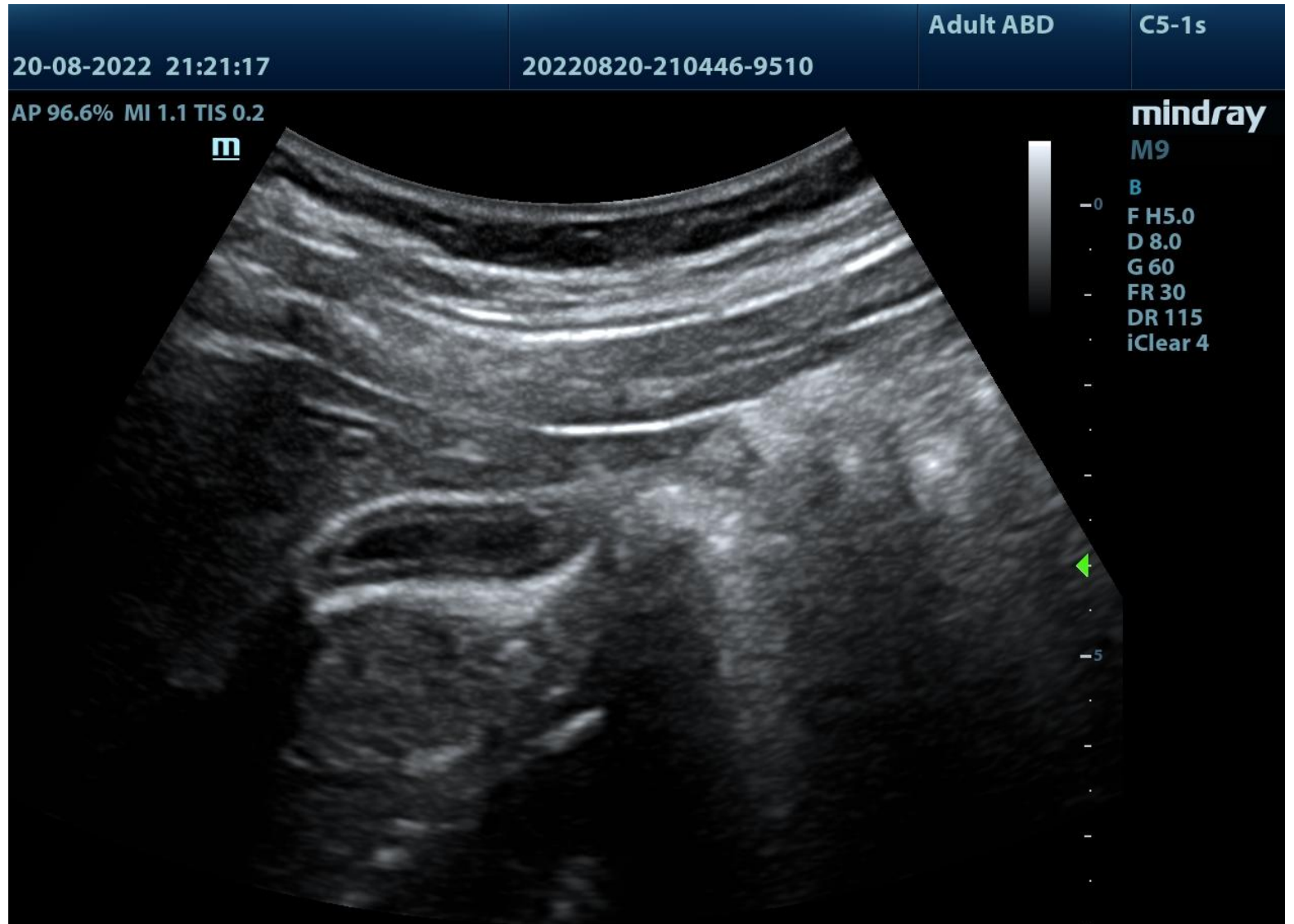
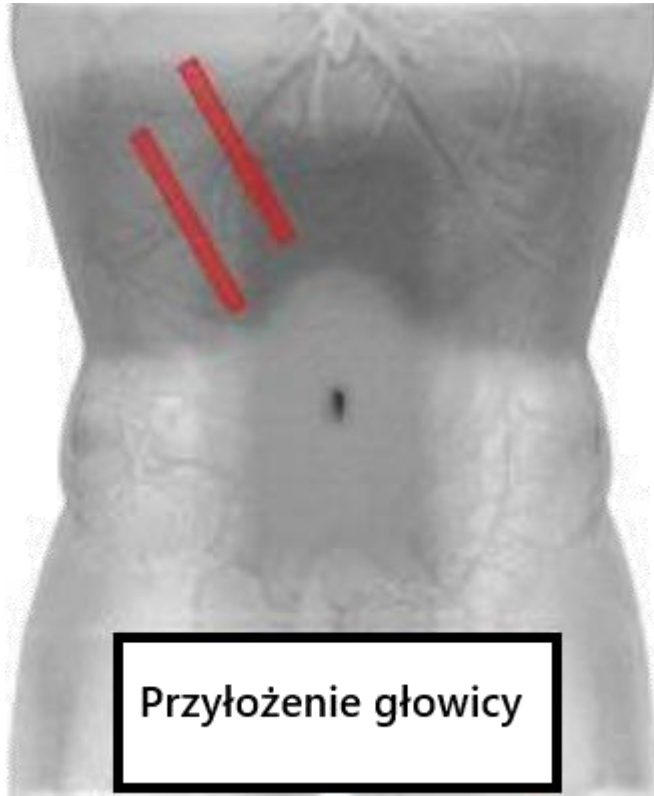Przekrój podłużny przez nadbrzusze



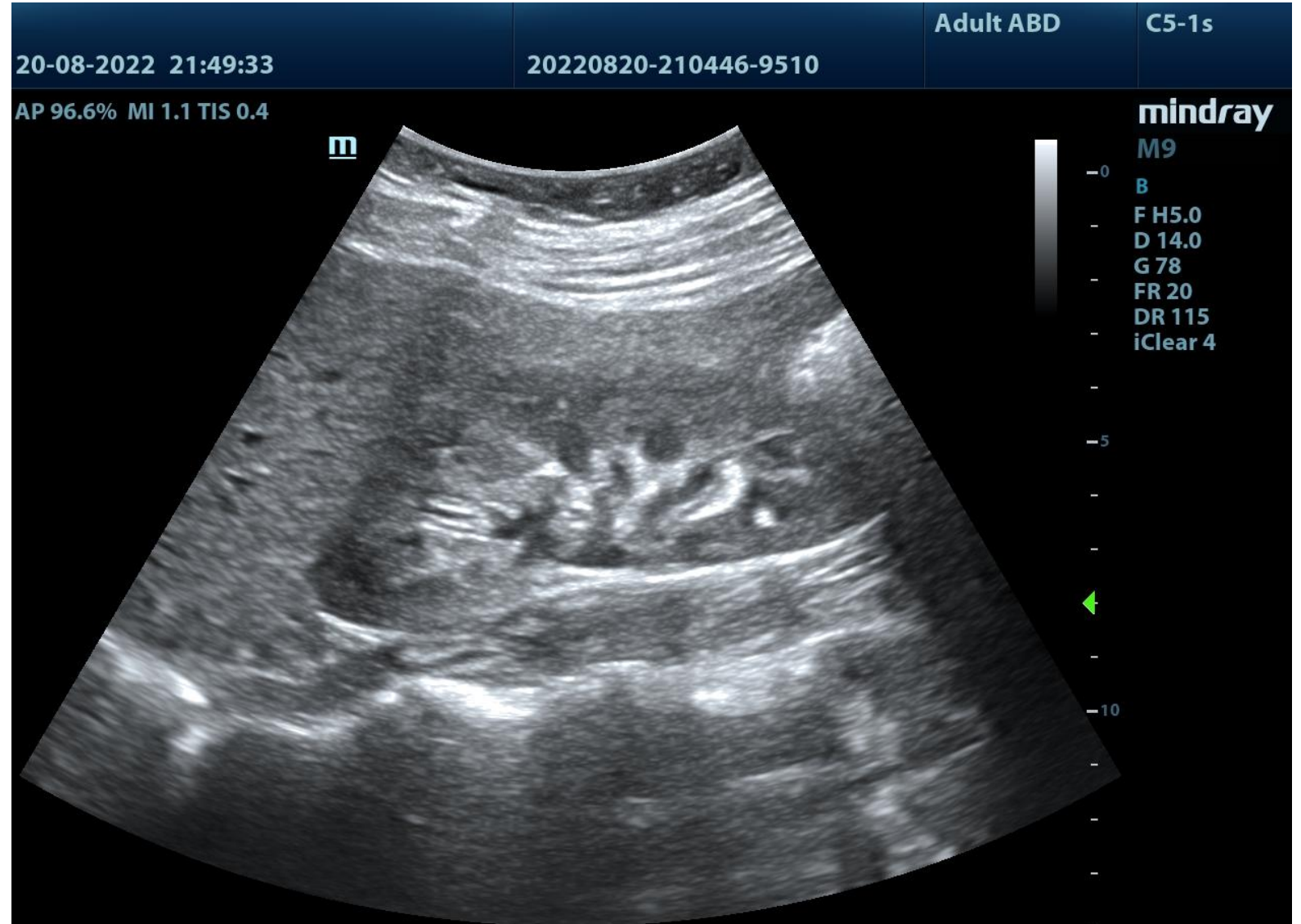
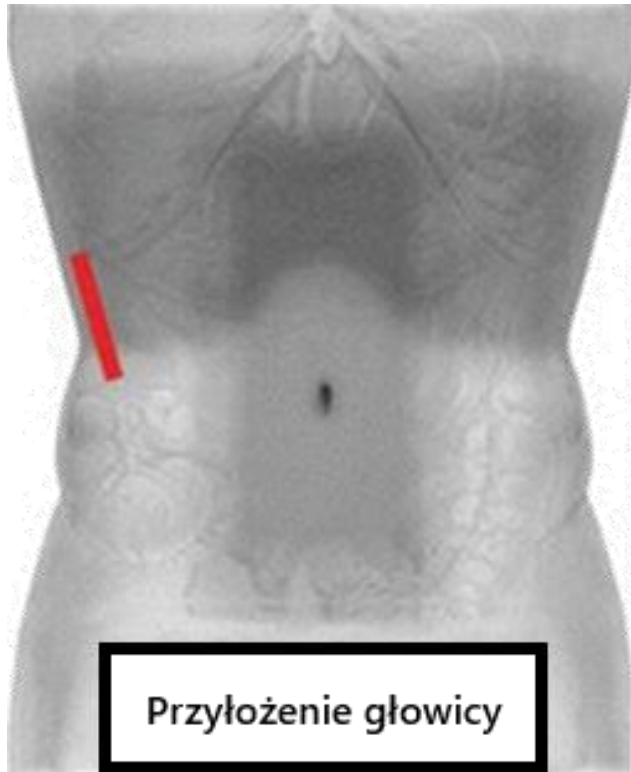
Doppler pulsacyjny, bramka w tętnicy krezkowej górnej



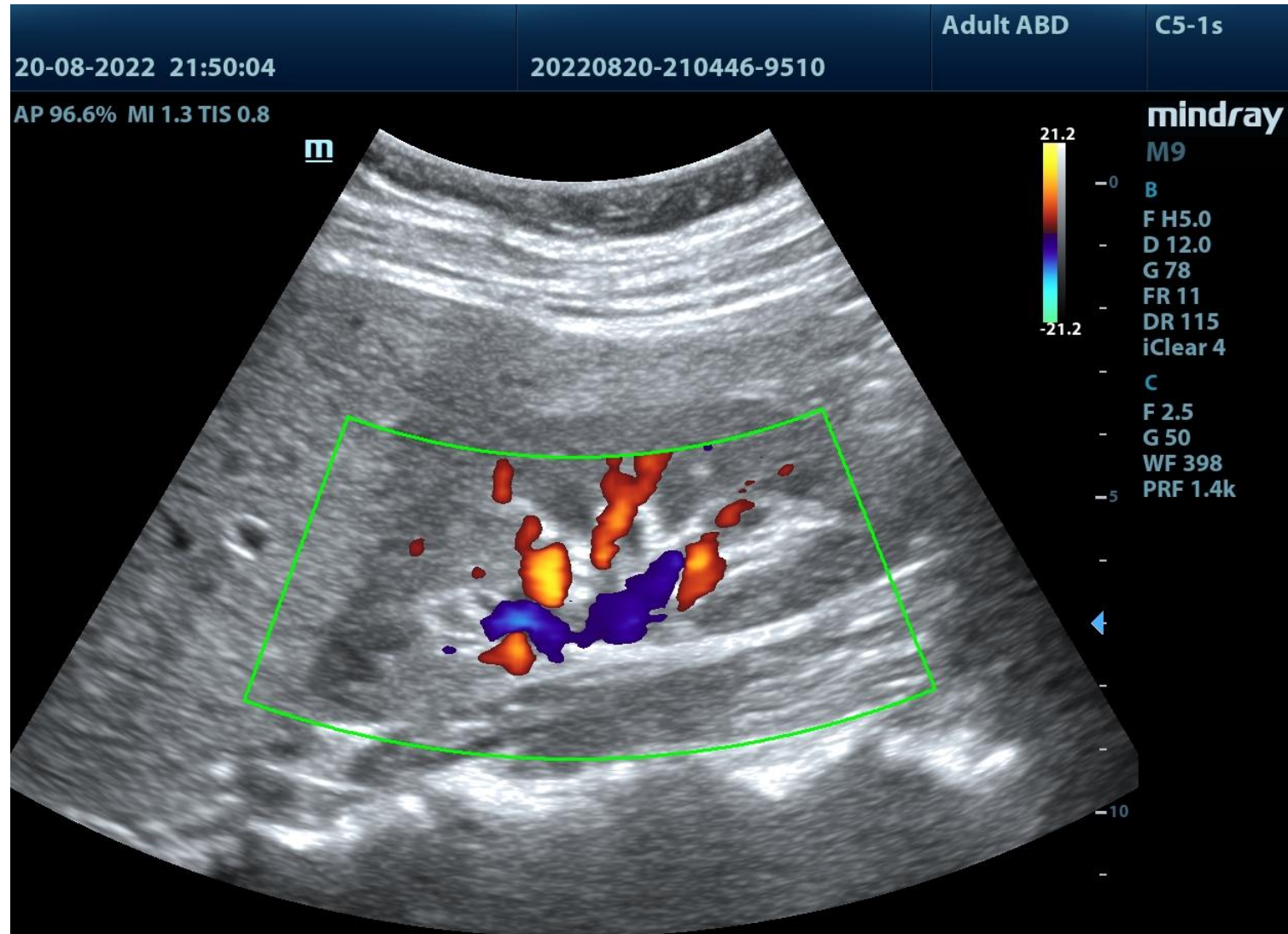
Przekrój skośny prawy międzyżebrowy



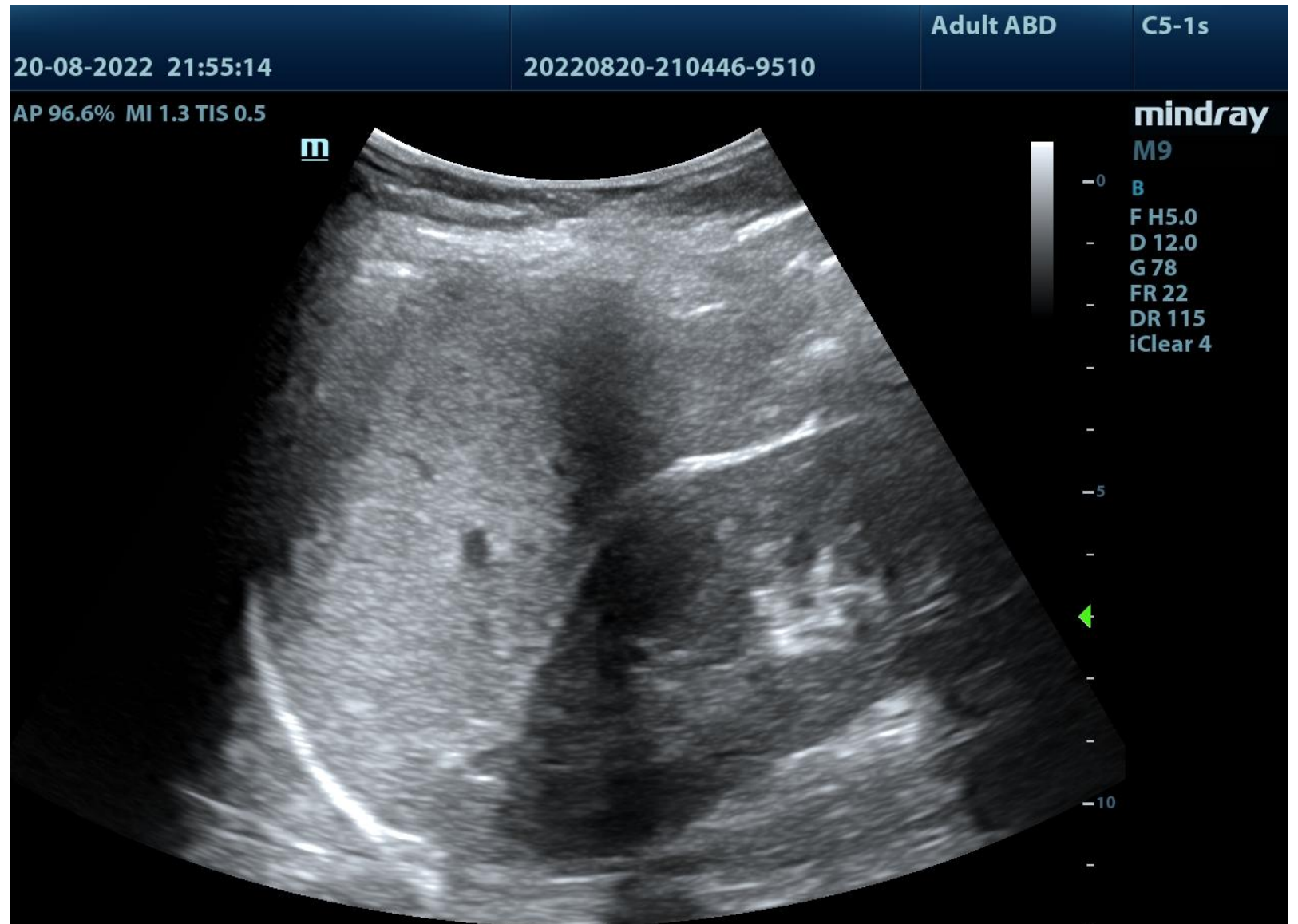
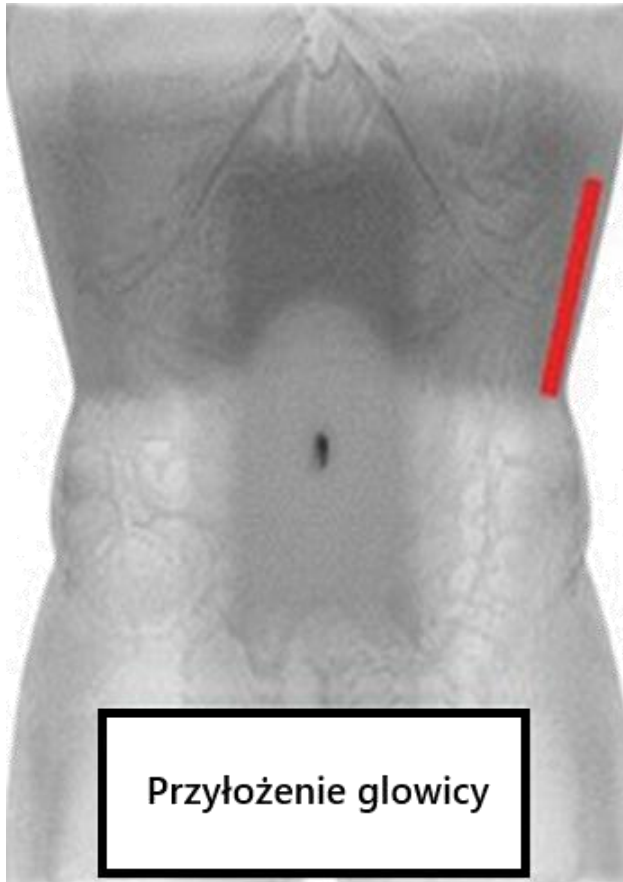
Przekrój boczny prawy międzyżebrowy



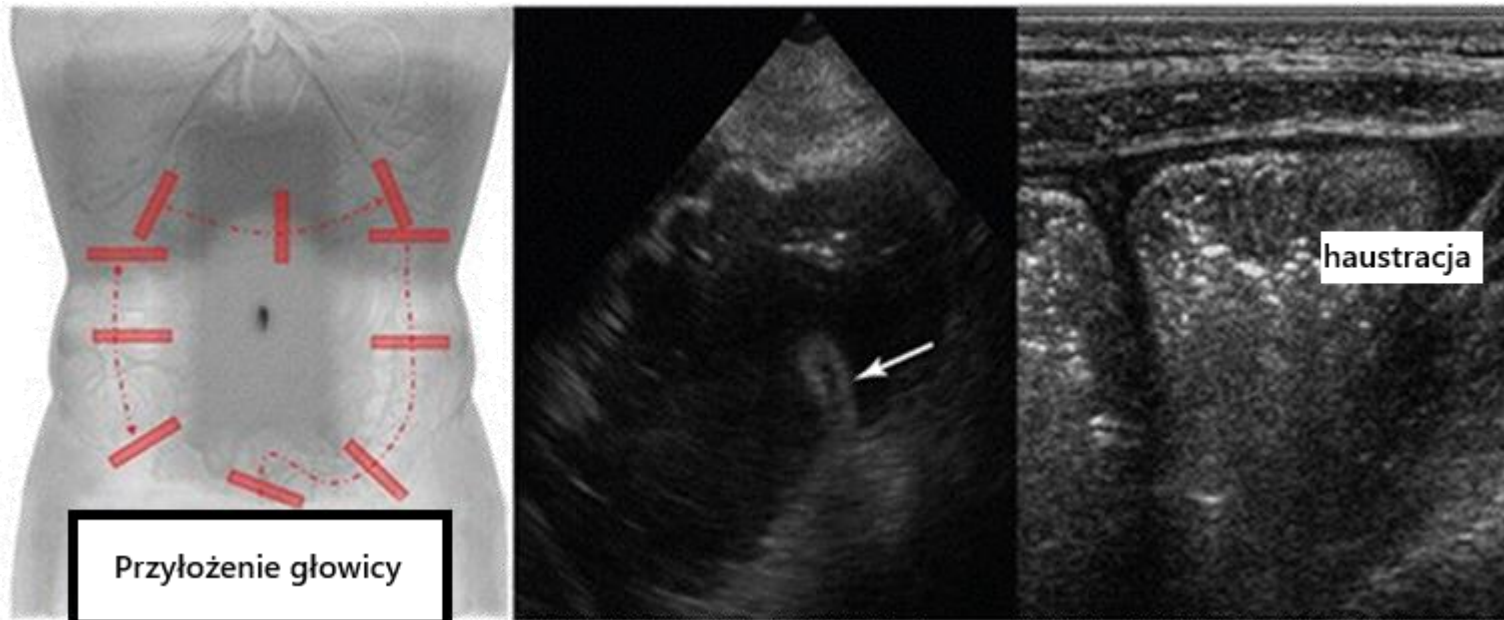
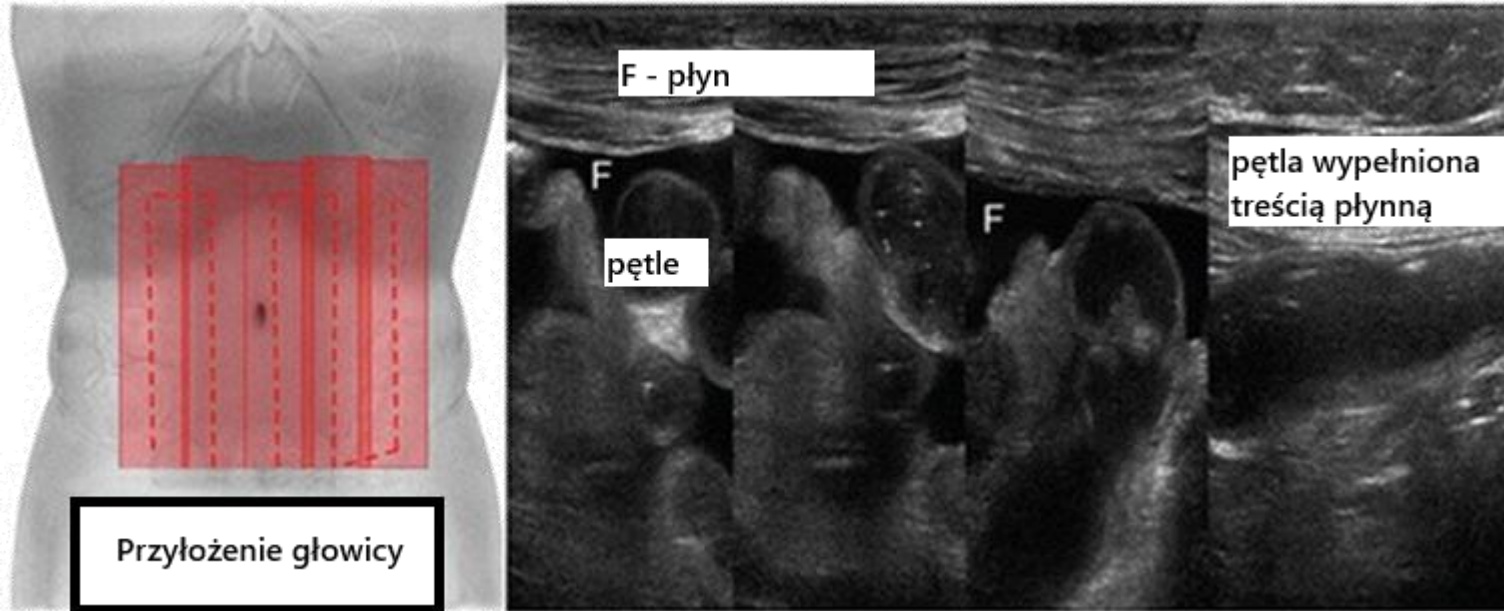
Przepływy w naczyniach nerki prawej



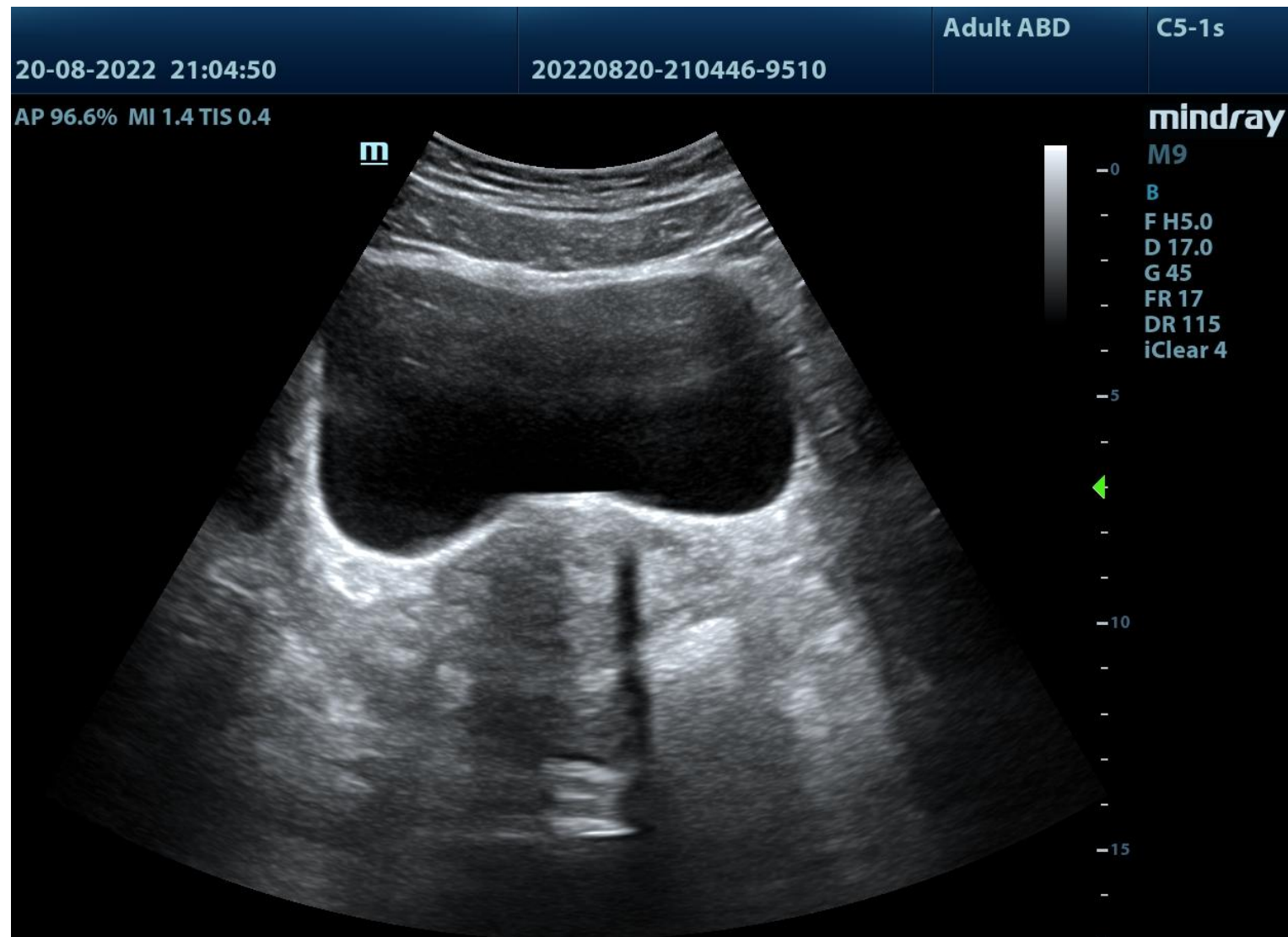
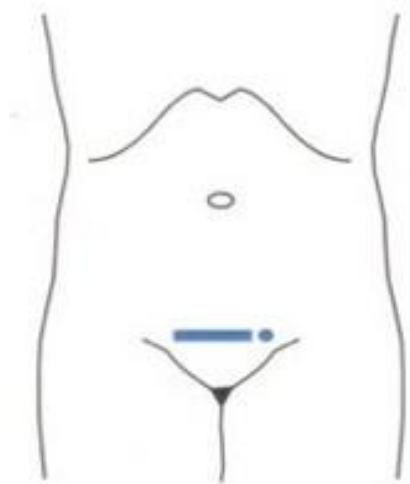
Przekrój boczny lewy międzyżebrowy



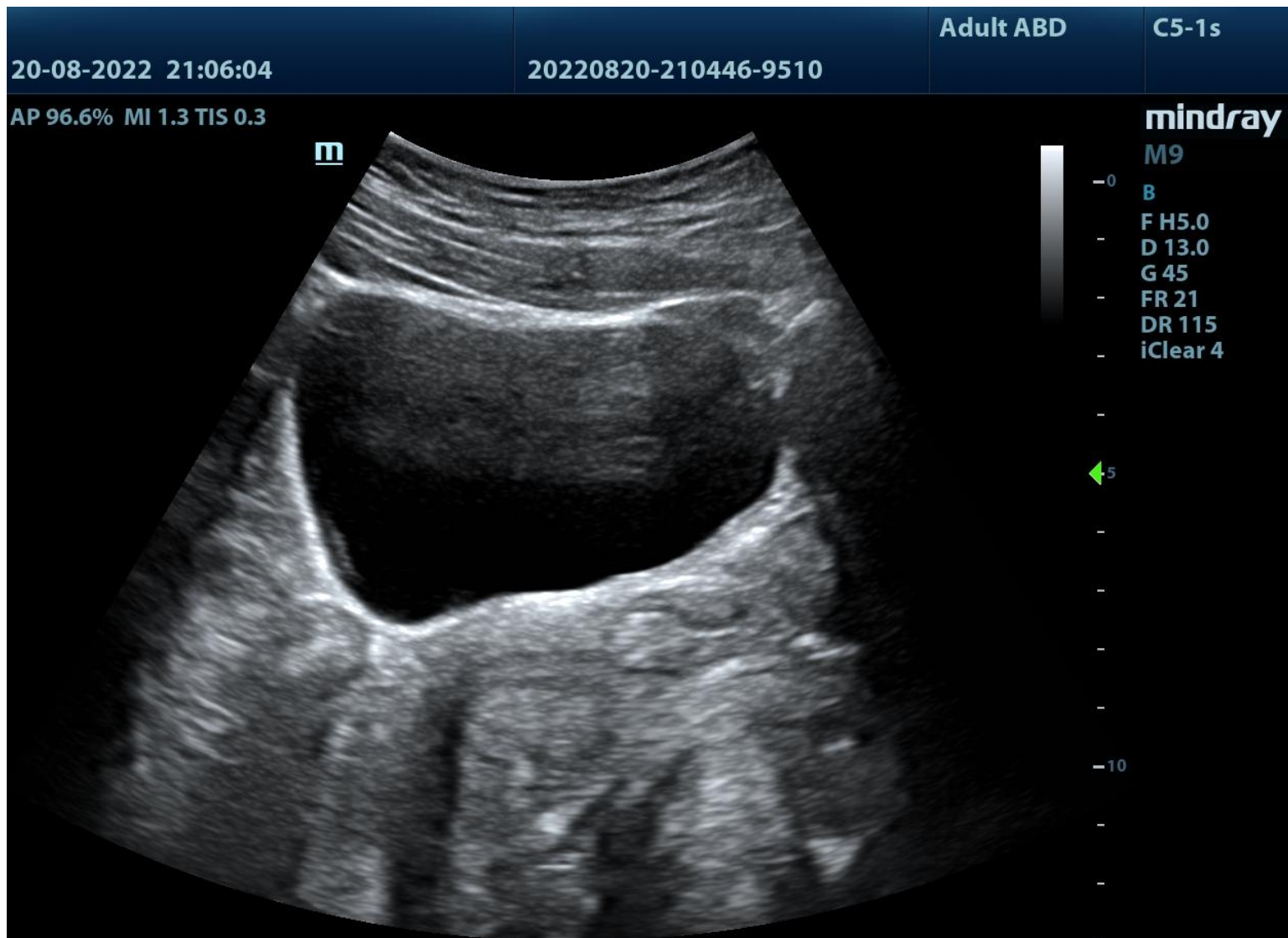
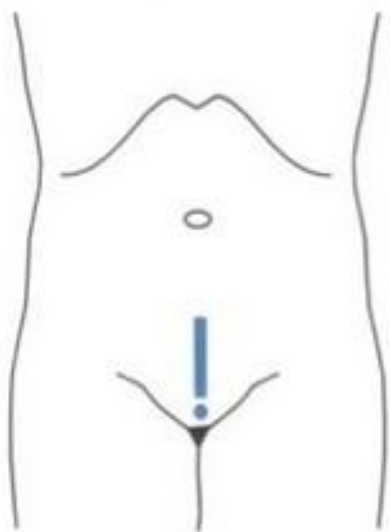
Badanie ultrasonograficzne jelit



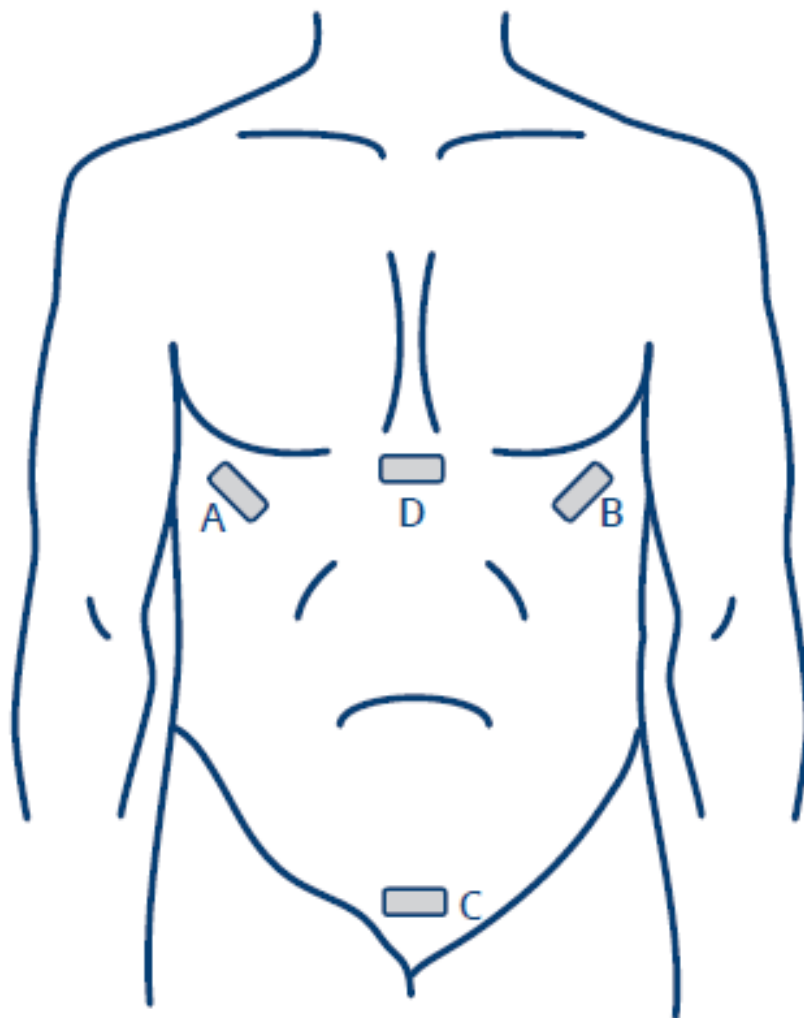
Przekrój poprzeczny przez podbrzusze



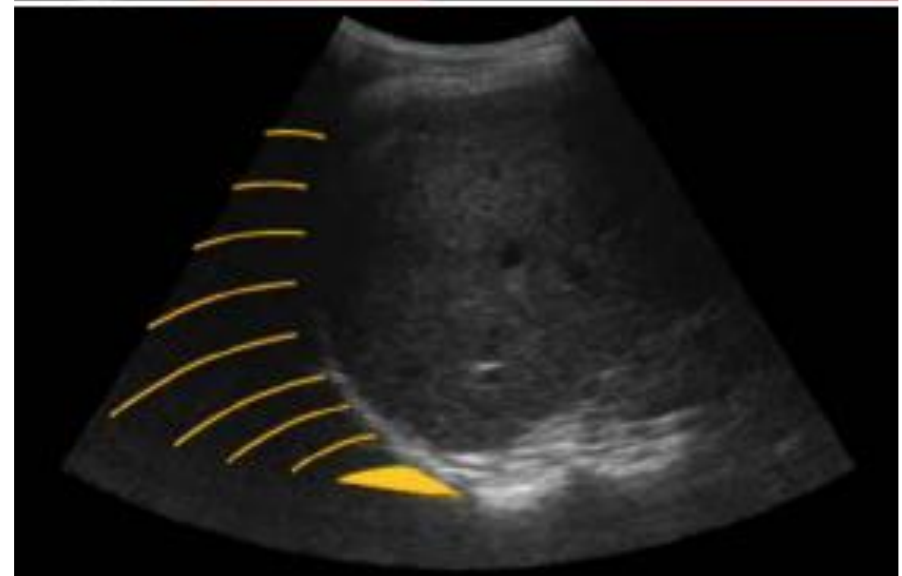
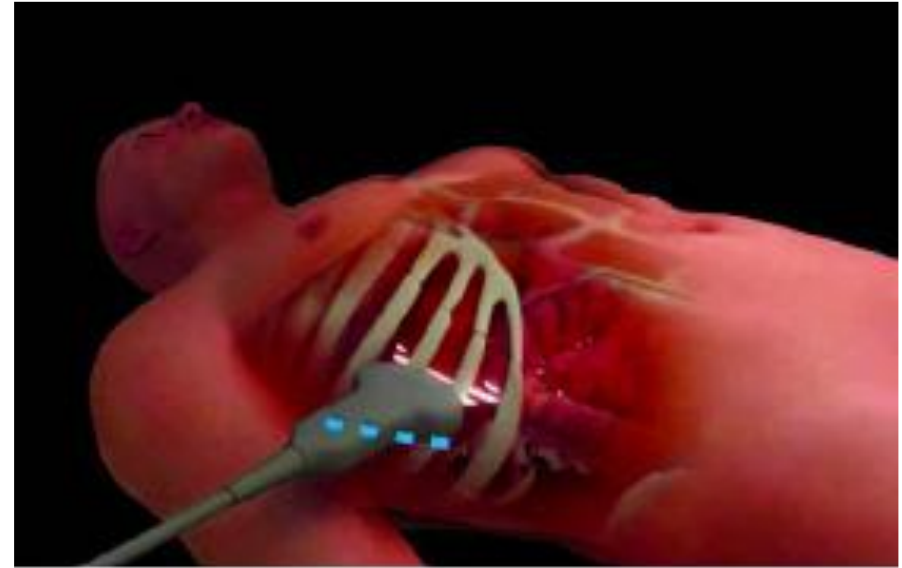
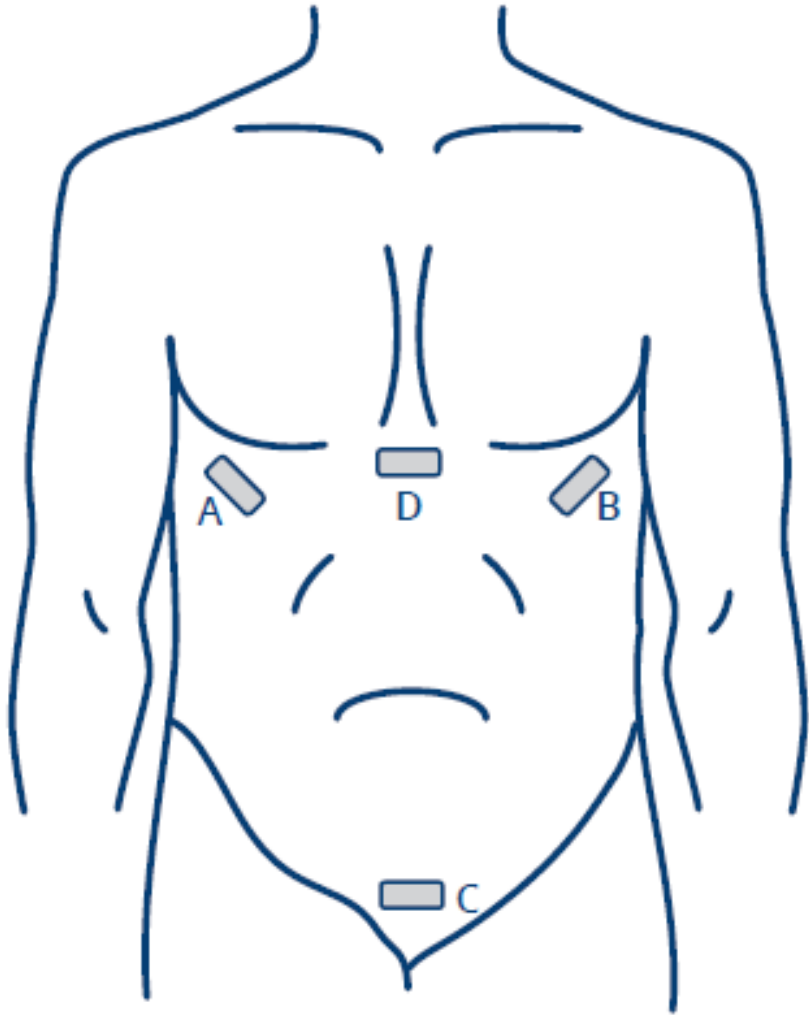
Przekrój podłużny przez podbrzusze



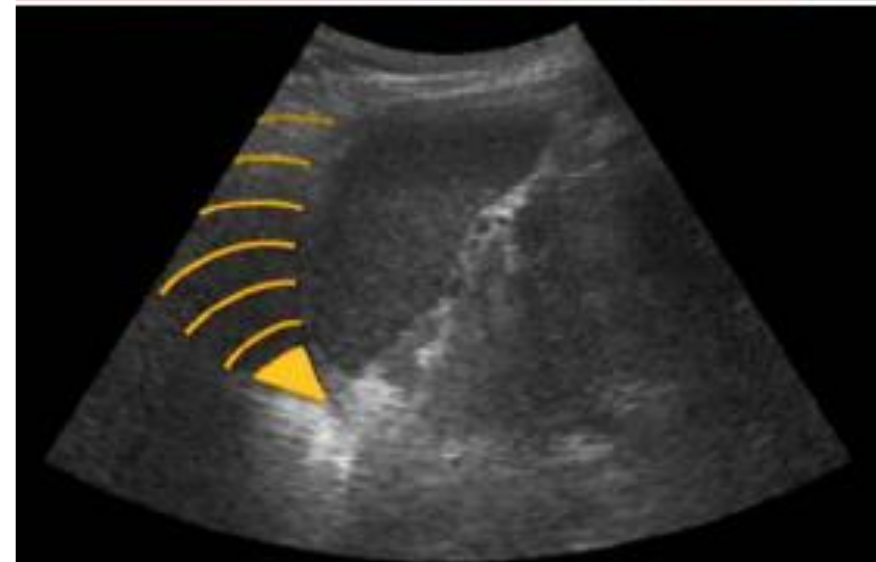
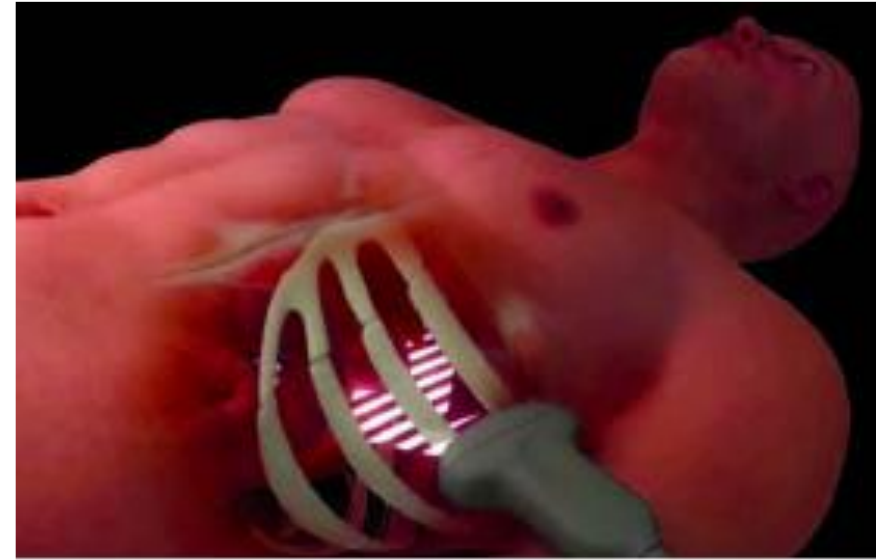
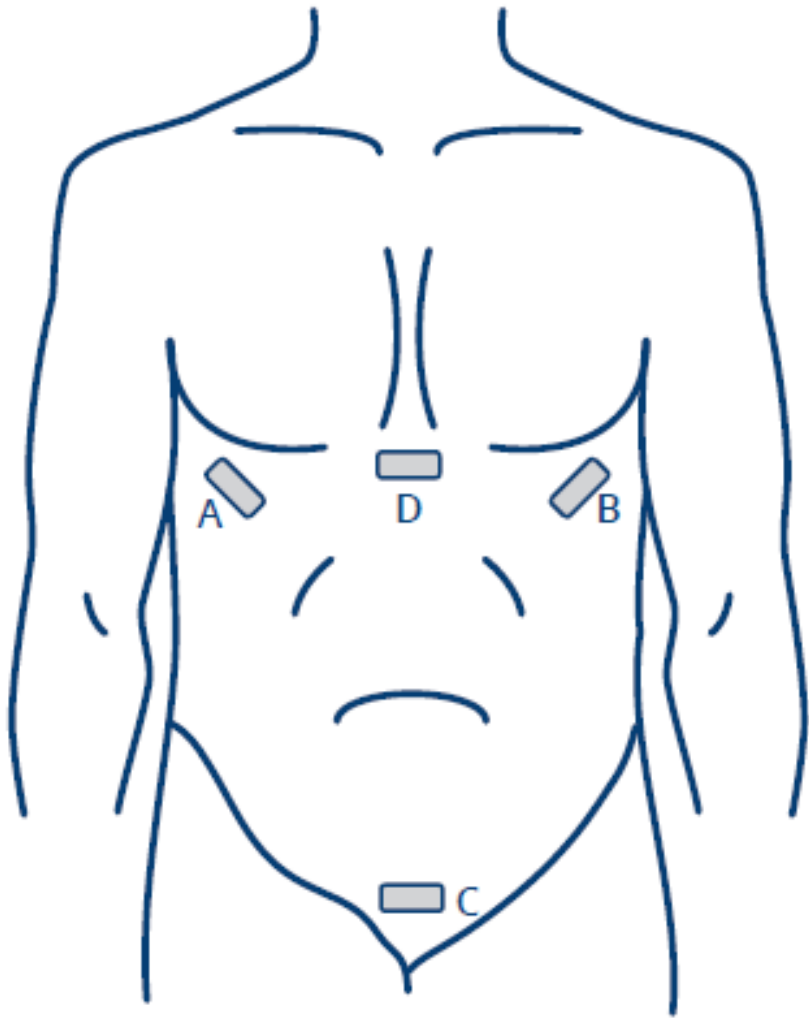
Protokół FAST/e-FAST



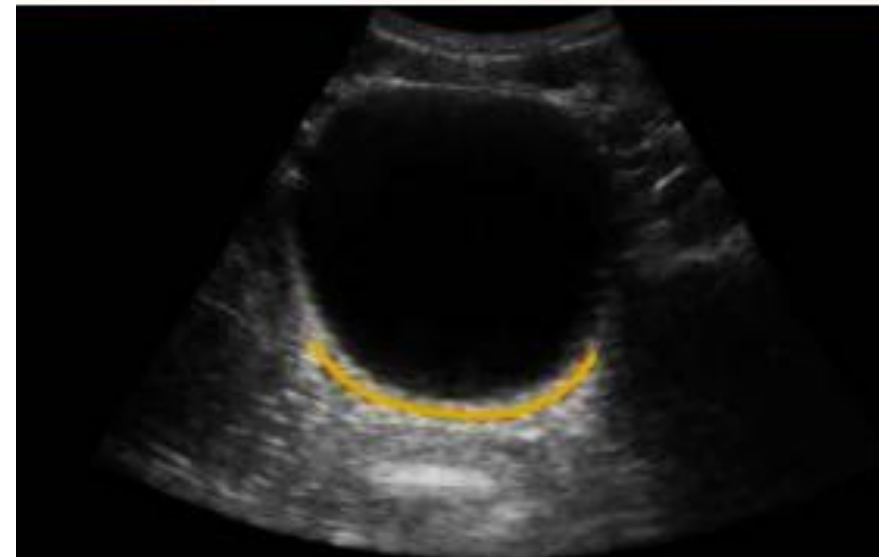
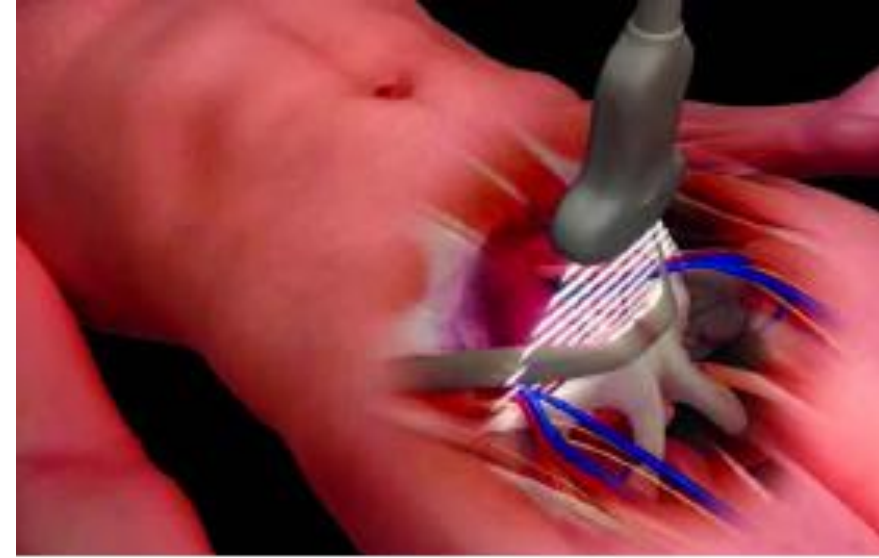
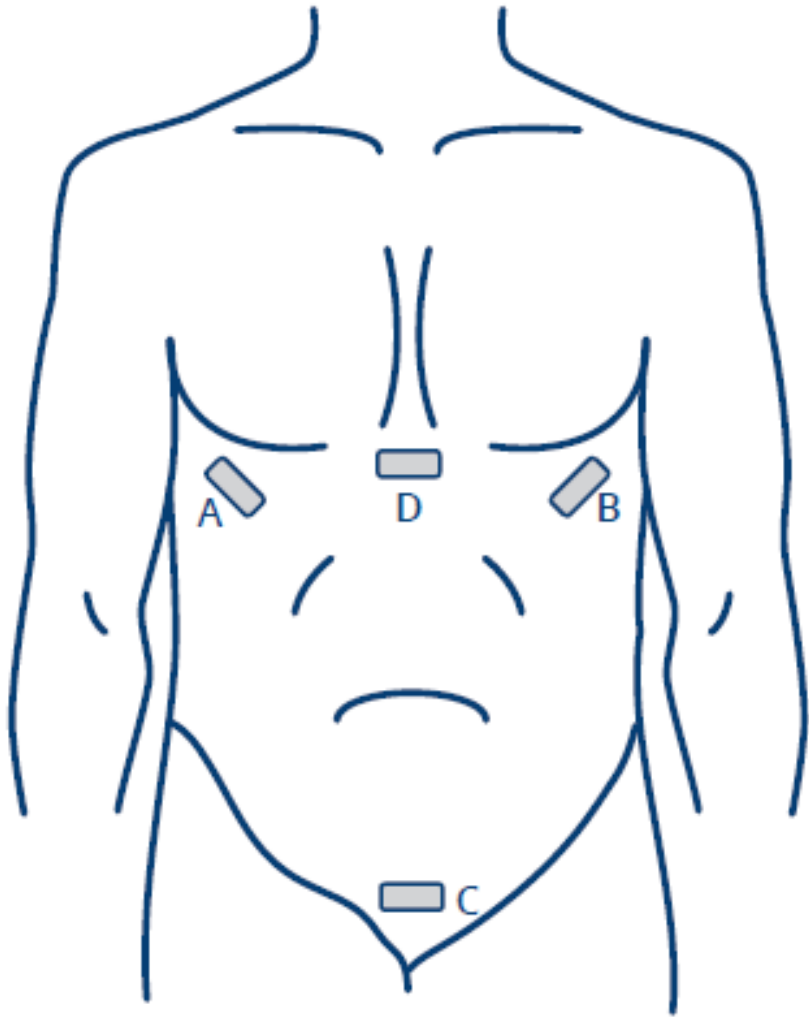
Zachyłek Morrisona - A



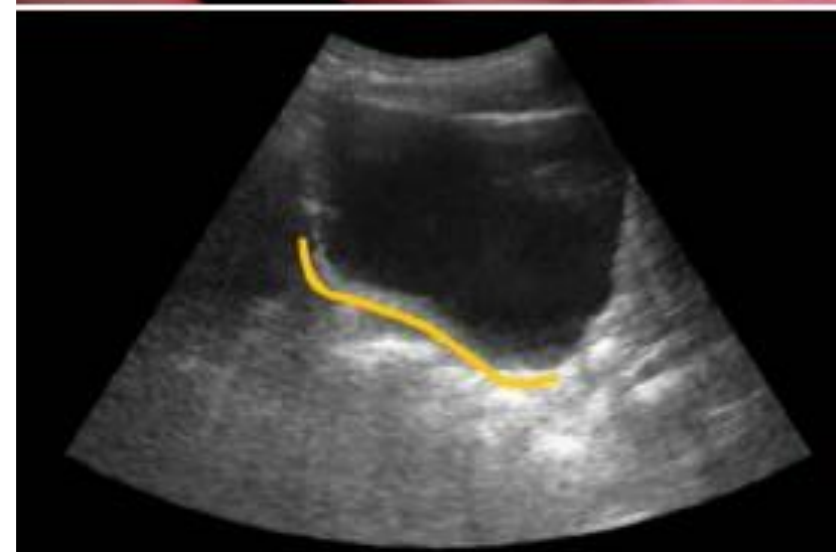
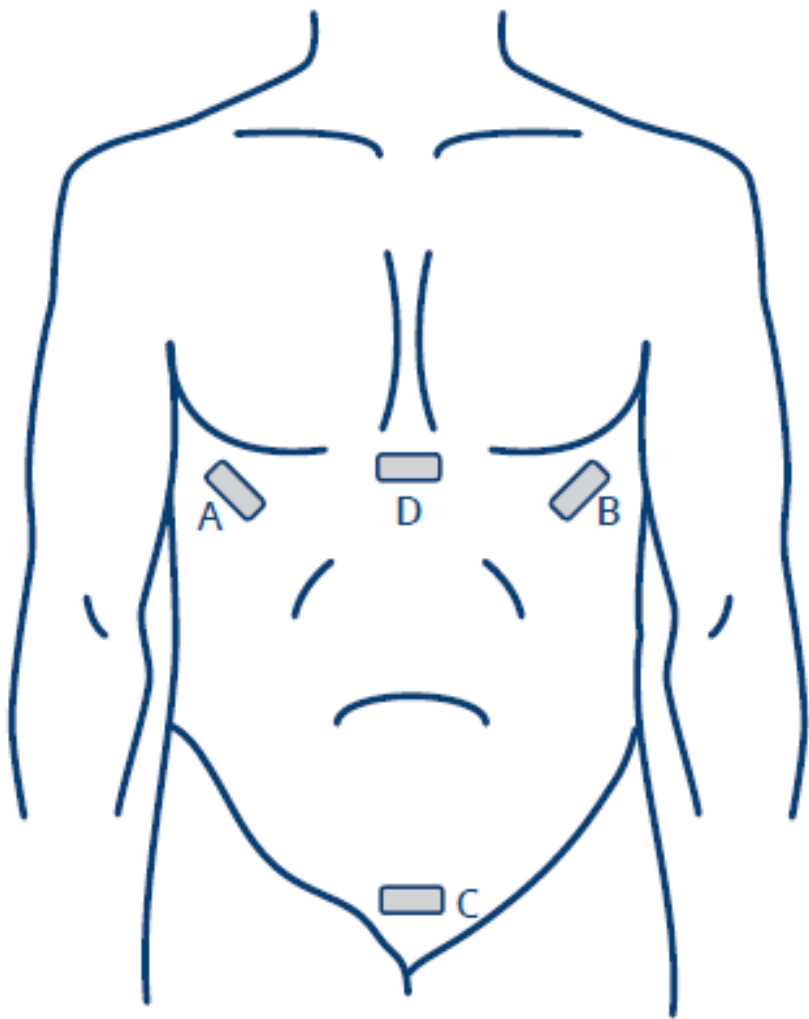
Zachytek Kellera – B



Okolica nadłonowa – C



Okolica nadłonowa – C



Projekcja podmostkowa - D

